

Faloplastia aumentativa

Aumentative phalloplasty

José Hernando Sandoval Pérez^{1,2} <https://orcid.org/0000-0002-4737-1816>

Derliz Albán Mussi^{1,2} <https://orcid.org/0000-0003-2093-0144>

1. Sociedad Paraguaya de Cirugía Plástica Estética y Reconstructiva. (SPACPRE) Asunción, Paraguay

2. Clínica Integral de Medicina Avanzada (IMA). Asunción, Paraguay

RESUMEN

El tamaño del pene mantiene una relación estrecha con la autoestima e identidad sexual y tiene gran repercusión social. La cirugía estética de los genitales masculinos se encuentra en auge por la necesidad de corregir las deficiencias y deformidades físicas que causan estrés psicológico en el hombre. Es importante considerar la valoración preoperatoria y selección de los pacientes para lograr los resultados estéticos deseados.

Palabras clave: alargamiento de pene, cirugía estética de genitales.

ABSTRACT

The size of the penis is closely related to self-esteem and sexual identity and has great social impact. Cosmetic surgery of the male genitalia is on the rise due to the need to correct physical deficiencies and deformities that cause psychological stress in men. It is important to consider the preoperative evaluation and selection of patients to achieve the desired aesthetic results.

Keywords: penis enlargement, genital cosmetic surgery.

INTRODUCCIÓN

La mayoría de los libros de anatomía no mencionan la longitud del pene. En la década de 1960, los dos sexólogos revolucionarios Masters y Johnson abandonaron completamente la cuestión de tamaño en sus estudios. De acuerdo con la terapeuta sexual holandés Bo Coolsaet⁽¹⁾, el promedio la longitud de un pene erecto es de entre 12 y 18 cm. Según el instituto americano de sexología, Alfred C. Kinsey, la longitud media del pene es de 7,5 cm (no erecto) y 14,5 cm (erecto). Son posibles todo tipo de variaciones. Un pene que mide 5 cm es totalmente capaz de su fisiológica y función reproductiva.

REPORTE DE CASO

Se presenta el caso de un paciente de 25 años, que acude al consultorio privado por discomfort en cuanto al tamaño del pene

que causaba un impacto psicológico. Al examen físico presentaba el pene un tamaño en reposo de 5 cm de longitud y 2,5 cm de diámetro (**Figura 1**).

Se decidió optar para la elongación manteniendo el ligamento suspensorio por considerar una técnica con posibles complicaciones en la erección, y realizar dos colgajos locales, una en la raíz del pene en forma de V con sutura en forma de Y, el resultado es una clásica “plastia V-Y”. La longitud de la tercera pierna en Y marca el aumento de piel, que es decisivo para el alargamiento del pene con lo cual logramos 1 cm de longitud, y la otra a nivel de la piel escrotal donde realizamos una plastia fusiforme

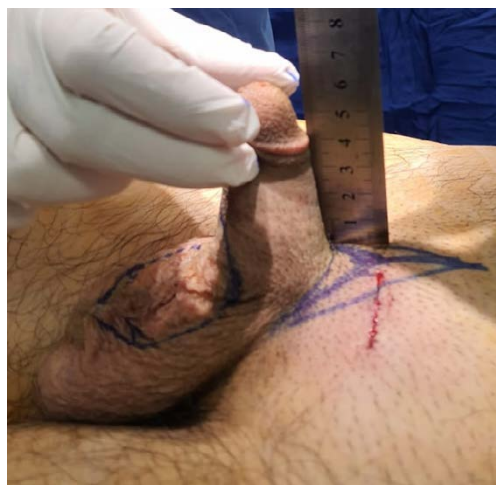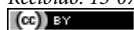


Figura 1.

Autor correspondiente: Dr. José Sandoval. Clínica Integral de Medicina Avanzada Bernardino Caballero 685 entre Azara y Herrera. www.clinicaimapy.com

Email: sandovalperez@hotmail.com

Recibido: 13-07-2020 - Aceptado: 18-03-2021



Este es un artículo publicado en acceso abierto bajo una licencia Creative Commons

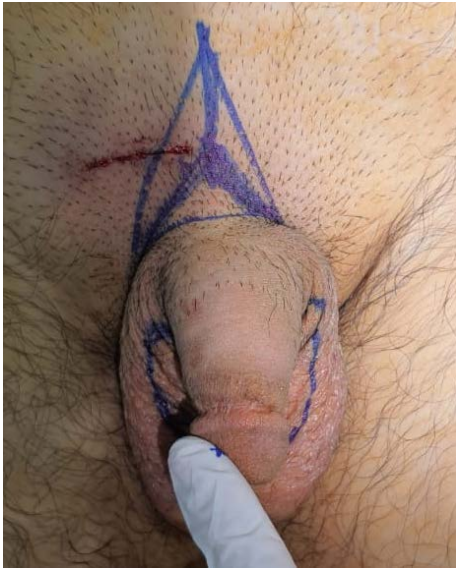

Figura 2.

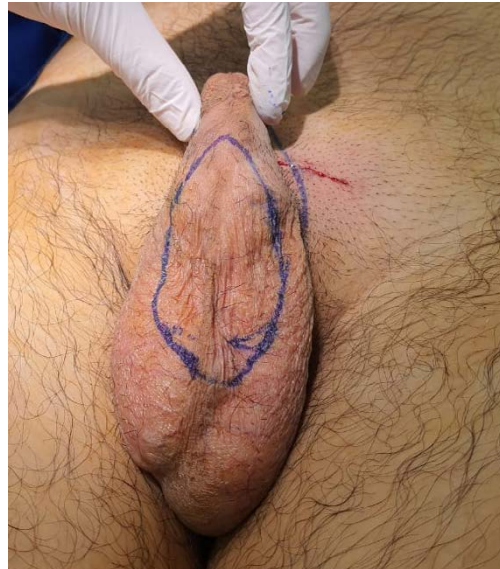

Figura 3.

y cierre por planos con colocación de drenaje laminar y una ganancia de 2 cm de longitud (*Figuras 2 y 3*).

En cuanto al aumento del diámetro optamos por el lipofilling tipo microfat con zona donante en cara interna del muslo izquierdo, con puerto de entrada en la zona del surco balanoprepucial e infiltración subcutánea con micro cánula de Coleman de 1,5 mm en hora 6, 11, 1, 5 y 7, infiltramos 20 cc de microfat con aumento de 1,5 cm de diámetro, se vendaje con steristrep y se le indica abstinencia sexual por 4 semanas (*Figura 4*).

DISCUSIÓN

La experiencia del cirujano plástico en el campo de la cirugía reconstructiva brinda los conocimientos de las técnicas operativas para la faloplastia aumentativa, el trasplante de grasa corporal requiere cuidado y atención al detalle, asegurando una mínima exposición de la grasa corporal al aire para evitar la contaminación, en algunos casos, pueden desarrollarse microcalcificaciones únicas⁽²⁾.

Al no realizarse la liberación del ligamento suspensorio la estabilidad del pene erecto no se ve afectada después de la cirugía.

CONCLUSIÓN

La cirugía estética de los genitales masculinos se ha convertido en un procedimiento de gran popularidad. El conocimiento detallado de la anatomía y las técnicas quirúrgicas son fundamentales para el éxito de estos procedimientos. Las intervenciones

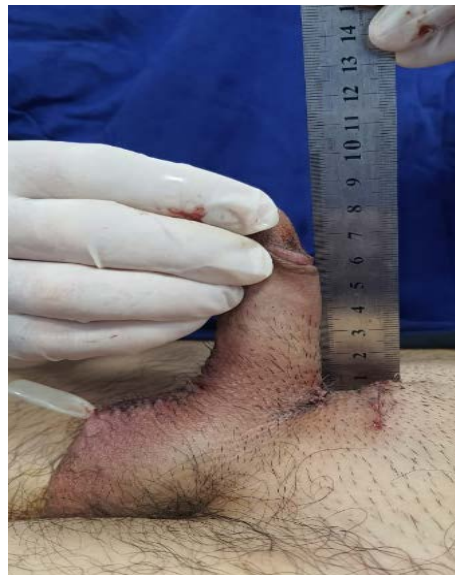

Figura 4.

más frecuentemente realizadas van encaminadas hacia el alargamiento y engrosamiento del cuerpo del pene. Los procedimientos relacionados con la grasa suprapúbica y la bolsa escrotal se practican cada vez con mayor frecuencia.

REFERENCIAS BIBLIOGRÁFICAS

1. Coolsaet B. Der Pinsel der Liebe: Leben and Werk des Penis. Verlag Kiepenheuer & Witsch, Cologne, 1999.
2. Danielon A. Der phallus Diederichs Verlag: Munich, 1998.