

Hernia de Amyand en paciente con diagnóstico de hernia inguino escrotal

Amyand's hernia in a patient with diagnosis of inguinoescrotal hernia

Jorge Luis Ortiz Martínez* , Mirtha Concepción Galeano Jara**

Hospital Militar Central de las Fuerzas Armadas. Asunción, Paraguay

RESUMEN

La reparación de la hernia en la región inguinocrural es una de las operaciones más frecuentes en la práctica quirúrgica. Pueden encontrarse el apéndice cecal contenido en el saco herniario inguinal o crural, lo que se denomina hernias de *Amyand* y *Garegeot*, respectivamente. La hernia de Amyand constituye un tipo de herniación inguinal en la que su contenido es el apéndice vermiforme, dada la rareza del cuadro resulta complicado unificar criterios sobre el manejo de esta patología.

Palabras claves: Hernia de Amyand; Hernia de Garegeot; Apéndice cecal; Hernioplastia

ABSTRACT

Hernia repair in the inguinocrural region is one of the most frequent operations in surgical practice. The cecal appendix may be found contained in the inguinal or crural hernial sac, which is called *Amyand* and *Garegeot* hernias, respectively.

Amyand's hernia constitutes a type of inguinal hernia in which its content is the vermiform appendix. Given the rarity of the condition, it is difficult to unify criteria on the management of this pathology.

Key words: Amyand's hernia; Garegeot's hernia; Appendix; Hernioplasty.

INTRODUCCIÓN

La reparación de la hernia inguinal es una de las operaciones más frecuentes en la práctica quirúrgica. Sin embargo, siempre puede constituir un dilema técnico para el cirujano, incluso para aquellos de más experiencia. Pueden encontrarse hallazgos inusuales, como el apéndice cecal parcial o completamente contenido en el saco herniario, inflamado o no, o que presenta otras complicaciones⁽¹⁻²⁾.

La presencia del apéndice vermiforme en el interior de un saco herniario inguinal se denomina hernia de Amyand. La incidencia de hernias inguinales conteniendo el apéndice vermiforme se sitúa en torno al 0,28-1 %. Todavía es más infrecuente la presencia de apendicitis en el interior de una hernia inguinal, con una incidencia del 0,07-0,13 %; y es excepcional realizar un diagnóstico preoperatorio⁽³⁾.

Históricamente Claudius Amyand describió en 1735 la presencia de un apéndice perforado dentro de un saco herniario inguinal encarcelado; y fue Rene Jacques Croissant de Garegeot

quien describió en 1731 la primera intervención de una hernia crural conteniendo el apéndice no inflamado. La primera apendicitis en una hernia crural, algo todavía más infrecuente, fue intervenida por Hevin en 1785. Así el apéndice puede encontrarse en este tipo de hernias sin alteraciones, con distintos grados de apendicitis o de congestión por la encarcelación, debiendo usarse el epónimo de hernia de Amyand para calificar un apéndice dentro de una hernia inguinal irreductible y de Garegeot para describir la encarcelación del apéndice dentro de un saco femoral⁽⁴⁻⁵⁾.

No existe un protocolo estándar para el manejo de este trastorno. Sin embargo Losanoff y Basson publicaron una guía para el manejo de la hernia de Amyand, que se resume en la **Tabla I**.⁽⁶⁾ Factores como la presencia de un apéndice inflamado, contaminación del campo quirúrgico, edad del paciente y hallazgos anatómicos de los tejidos son determinantes importantes para una cirugía apropiada⁽⁶⁾.

Dado que estas hernias constituyen un diagnóstico histórico y que su confirmación en la mayoría de los casos se establece en el acto quirúrgico, se revisa la bibliografía sobre el tema con el objetivo de desarrollar un material de apoyo para los profesionales implicados en la atención de estas raras entidades quirúrgicas.

PRESENTACIÓN DE CASO CLÍNICO

Varón de 70 años, que acude al servicio de urgencias por episodios de dolor en región inguinal en varias oportunidades, último hace 5 días en región inguinal derecha, de inicio brusco tipo puntada moderada intensidad que irradia a región escrotal mismo lado, se exacerba con el esfuerzo físico y cede con el reposo. Además, se agrega tumoración en región escrotal de inicio insidioso, crecimiento lento y progresivo, niega sensación febril, detención de heces y gases, u otros síntomas acompañantes.

Refiere episodios similares desde hace 4 años aproximadamente. Al examen físico se constata en región escrotal derecha una tumoración de 6 cm, no doloroso a la palpación con consistencia blanda elástica de bordes y límites difusos, no reductible.

La analítica sanguínea retorna sin parámetros alterados, la ecografía revela en el canal inguinal derecho protrusión del

* Médico Residente, Servicio de Cirugía General

** Jefa de Guardia, Servicio de Cirugía General

Autor correspondiente: Dr. Jorge Luis Ortiz Martínez

Dirección: Prof. Luis Alberto Garcete e/ Don Bosco y Guillermo Arias. Asunción, Paraguay - Correo electrónico: ortjorge1994@gmail.com

Fecha de recepción: 23/04/2023 - Fecha de aprobación: 10/12/2023

Editor responsable: Helmut A. Segovia Lohse Universidad Nacional de Asunción. Facultad de Ciencias Médicas. San Lorenzo, Paraguay. Ministerio de Salud Pública y Bienestar Social. Hospital General de Lambaré. Paraguay


 Este es un artículo publicado en acceso abierto bajo una Licencia Creative Commons

Tabla 1. Clasificación de Losanoff y Basson para el manejo de hernia de Amyand (6)

Clasificación	Descripción	Tratamiento de la hernia
Tipo 1	Apéndice normal	Reducción del apéndice, o apendicectomía (en pacientes jóvenes). Hernioplastia con malla
Tipo 2	Apendicitis aguda sin peritonitis	Apendicectomía a través de la hernia. Reparación sin malla
Tipo 3	Apendicitis aguda con peritonitis	Apendicectomía por laparotomía. Reparación sin malla
Tipo 4	Apendicitis aguda asociada a otra patología abdominal	Apendicectomía. Realización de otros procedimientos según sea necesario. Reparación con o sin malla

contenido abdominal (tejido adiposo con asas intestinales) tras maniobras de Valsalva, reductible parcialmente, por fuera de los vasos epigástricos inferiores a través de solución de continuidad de la pared de 21 mm de diámetro.

Con el diagnóstico de hernia inguinal indirecta derecha variedad escrotal L3P según clasificación EHS(5), en el acto quirúrgico se constata un saco herniario de 8 cm que se procede a la disección, apertura del mismo se constata deslizamiento del ciego y del apéndice cecal sin signos inflamatorios, este último se encuentra fijo en el extremo del saco, se procede a la apendicectomía clásica y posteriormente hernioplastia inguinal por técnica de Liechtenstein, sin otro hallazgo patológico. El postoperatorio transcurrió sin incidentes.

El informe de anatomía patológica arroja: Saco herniario de pared fibroadiposa con sectores de hialinización. Se observa la pared muscular externa longitudinal e interna circular, con el área central ocupada por fibrosis y tejido adiposo. Esta estructura por su morfología es compatible con extremo distal de apéndice cecal con obliteración fibrosa luminal. Ausencia de atipias

DISCUSIÓN

La hernia de Amyand se presenta habitualmente como una masa sensible, tensa e irreductible en región inguinal, acompañada de grados variables de dolor abdominal y vómitos. El hallazgo del apéndice cecal dentro del saco herniario en gran porcentaje es de forma casual y es de ahí donde se debe tomar la decisión correcta a cerca del tratamiento, basándose en parámetros clínicos, laboratoriales e imágenes y teniendo como respaldo la clasificación de Losanoff. En el presente caso se decidió la apendicectomía debido a las adherencias del apéndice al saco herniario.

Conflicto de intereses

Los autores de este trabajo declaran no tener ningún conflicto de intereses.

Financiación

Los autores de este trabajo declaran que no recibieron algún plan de financiamiento.

Contribución de los autores

Todos los autores han realizado conjuntamente y a partes iguales la argumentación y la redacción de la carta.

Consideraciones éticas

Teniendo en consideración los principios éticos de la investigación, no se realizaron experimentos en animales o seres humanos, los autores han seguido los protocolos de su centro de trabajo sobre la publicación de datos de los pacientes que intervienen en el mismo y que se han preservado en el anonimato los datos del paciente en consideración de la confidencialidad.

Se obtuvo el consentimiento informado del paciente referido en el artículo, este documento obra en poder del autor de correspondencia.

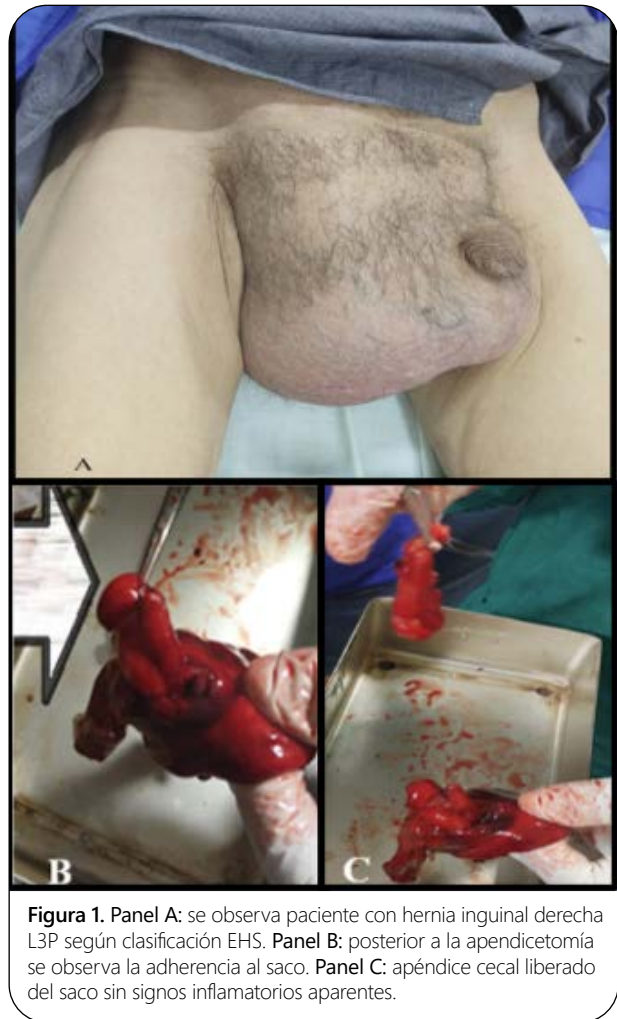

Figura 1. Panel A: se observa paciente con hernia inguinal derecha L3P según clasificación EHS. Panel B: posterior a la apendicetomía se observa la adherencia al saco. Panel C: apéndice cecal liberado del saco sin signos inflamatorios aparentes.

REFERENCIAS

1. Ponce R, Obel G. Las hernias de Amyand y Garegeot como expresión del apéndice cecal en la región inguino femoral. Rev Cuba Cir [Internet]. octubre de 2019;58(4). Disponible en: http://scielo.sld.cu/scielo.php?script=sci_arttext&pid=S0034-74932019000400008
2. Noguera J, Fretes A, Cablero A. Reporte de Caso: Hernia de Amyand. Cir Parag. 2020;44(3):37-8.
3. Peraza C, Bodega Q, Sainz G, Baquedano R, Hernandez G, Olmeda R. Hernia de Amyand: Descripción de un caso con diagnóstico preoperatorio. Rev Sanid Mil. Madrid de 2011;67(2):98-9.
4. Gonzalez N, Martinez F, Lucena J, Jimenez E, Sanchez V. Hernia de Garegeot: hernia crural encarcerada conteniendo el apéndice. Revisión de la literatura a propósito de 2 casos. Cirugia Esp. 2017;95(3):177-8.
5. Marengo B, Gentil M, Sanchez M, Guadalajara J. Tipos de hernias. Clasificaciones actuales. Cirugia Andal. mayo de 2018;29(2):77-19.
6. Losanoff JE, Basson MD. Amyand hernia: a classification to improve management. Hernia. 2008; 12(3): 325-6