

Carcinoma de paratiroides sincrónico bilateral: a propósito de un caso

Bilateral synchronous parathyroid carcinoma: a case report

* *Ricardo Elias Abed Mosciaro*

** *Marina Arnal Bandres*

* *Luis Alberto Bogado Yinde*

*** *Antonio Leopoldo Cubilla Ramos*

REVITA - Centro Oncológico Integral. Asunción, Paraguay.

RESUMEN

El carcinoma de paratiroides (CP) es una neoplasia endocrina poco frecuente, ocurre con mayor frecuencia en pacientes con hiperparatiroidismo primario, con una incidencia del 0,5-4% de los pacientes tratados quirúrgicamente por hiperparatiroidismo primario. El diagnóstico de CP es difícil porque se superpone clínica, radiológica e histológicamente con adenoma/hiperplasia de paratiroides, se basa en la evidencia de invasión tisular local inequívoca y/o metástasis. El CP bilateral es anecdótico y el principal tratamiento es la resección quirúrgica.

Palabras clave: carcinoma de paratiroides bilateral, diagnóstico, tratamiento.

ABSTRACT

Parathyroid carcinoma (PC) is a rare endocrine neoplasm that most commonly occurs in patients with primary hyperparathyroidism, with an incidence of 0.5-4% among patients treated surgically for primary hyperparathyroidism. The diagnosis of PC is challenging as it clinically, radiologically, and histologically overlaps with parathyroid adenoma/hyperplasia. Diagnosis is based on clear evidence of local tissue invasion and/or metastasis. Bilateral PC is rare, and the primary treatment is surgical resection.

Key words: Bilateral synchronous parathyroid carcinoma, diagnosis, treatment.

INTRODUCCIÓN

El carcinoma de paratiroides (CP) es una neoplasia poco frecuente, menos de 1000 casos registrados reportados en la literatura desde que De Quervain lo describió en 1904. Con una prevalencia estimada de 0,005% de todos los cánceres el CP es el

cáncer endocrino más raro, y representa del 0,5 al 5% de todos los casos de hiperparatiroidismo primario⁽¹⁾.

El carcinoma paratiroideo se presenta con igual frecuencia en ambos sexos y tiene un promedio de aparición de entre 54 y 56 años de edad⁽²⁾. El CP generalmente se asocia con un curso indolente y lentamente progresivo. La mayoría de los pacientes se presentan con signos y síntomas de hiperparatiroidismo primario e hipercalcemia, incluyendo nefrolitiasis, nefrocalcinosis, osteopenia, fracturas patológicas, alteraciones gastrointestinales, fatiga y depresión⁽³⁾. La mayoría de los casos de carcinoma paratiroides son unilaterales. Excepcionalmente ocurren casos bilaterales, especialmente en pacientes con hemodiálisis de larga duración⁽¹⁻²⁾. Presentamos un caso de CP bilateral sin historia de hemodiálisis.

CASO CLÍNICO

Paciente de sexo masculino de 63 años de edad con cuadros de nefrolitiasis y cólicos renales a repetición durante 3 años previos a la consulta. Los datos laboratoriales constatan PTH 522pg/ml, calcio total: 13mg/dl y calciuria de 650 mg/24hs. La ultrasonografía cervical revela 2 imágenes nodulares ovoideas mixtas con áreas quísticas en su interior situadas por detrás y debajo del polo inferior de cada lóbulo de las tiroides sugerentes de adenomas paratiroides. El del lado derecho mide 4,5x2,5x1,6 cm, y el izquierdo 4,4x2,3x2,3cm. En el lóbulo tiroideo derecho se detectan nódulos tiroideos clasificados como Tirads 3. El paciente refiere preferir método menos invasivo que la cirugía por

* Médico especialista en Cirugía de Cabeza y Cuello.

** Médico especialista en Medicina Nuclear.


*** Médico especialista en Anatomía Patológica.

Autor correspondiente: Dr. Ricardo Elias Abed Mosciaro

Correo electrónico: ricardoabed@gmail.com - Dirección: Soldado paraguayo 1297 esquina Nicasio insaurralde

Fecha de recepción: 15/06/2023 - Fecha de aprobación: 15/08/2023

Editor responsable: Dr. Helmut A. Segovia Lohse

 Este es un artículo publicado en acceso abierto bajo una Licencia Creative Commons

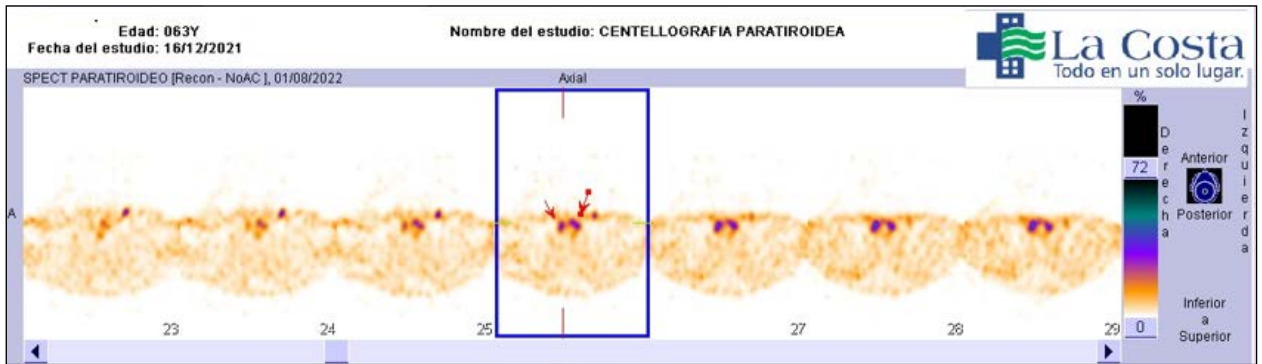


Figura 1. SPECT con sestamibi.

lo que recibe etanolización de ambas paratiroides. Dos meses después los datos laboratoriales son: PTH 504 pg/ml, calcio total 12,4mg/dl y calciuria 858 mg/24hs.

Se procede a la realización de un SPECT con sestamibi el cual informa un patrón gammagrafico positivo para 2 adenomas paratiroides inferiores izquierdos. (**Figura 1**)

El estudio ecográfico informa un lóbulo derecho tiroideo aumentado de tamaño. Además, se nota un nódulo mixto quístico de bordes regulares de 28x21 mm, y en zona postero inferior y delimitado con la tiroides, otro nódulo sólido hipocogénico de bordes irregulares (29x17 mm, compatible con nódulo paratiroideo). El lóbulo izquierdo presenta un nódulo mixto de 13mm de bordes regulares y en la zona postero inferior izquierda, delimitado con la tiroides, se nota un nódulo mixto hipogénico de bordes regulares que mide 47x21 mm, compatible con nódulo paratiroideo. El diagnóstico es de un bocio multinodular y nódulos paratiroides inferiores bilaterales. Se realiza una tiroidectomía total con paratiroidectomía bilateral y resección de ganglios linfáticos bilaterales en nivel VI macroscópico.

Los datos patológicos muestran: 1) Tumoración paratiroidea sólida derecha de 2,5 cm. Microscópicamente es un carcinoma paratiroideo de bajo grado, infiltrativo, adherido a la tiroides, y con extensa fibrosis estromal e invasión capsular (**Figuras 2 y 3**). 2) Tumoración paratiroidea solida izquierda de 1,1 cm. Microscópicamente es un carcinoma paratiroideo de bajo grado con fibrosis e infiltración capsular (**Figuras 4 y 5**).

La glándula tiroides muestra cambios de bocio multinodular benigno. Ganglios linfáticos regionales izquierdos (4) y derechos (2) sin evidencia de carcinoma metastático.

Se clasifica como un carcinoma paratiroideo de bajo grado, bilateral. Estadificación TNM (AJCC 8va edición): Lado derecho T2N0M0 y lado izquierdo T1N0M0.

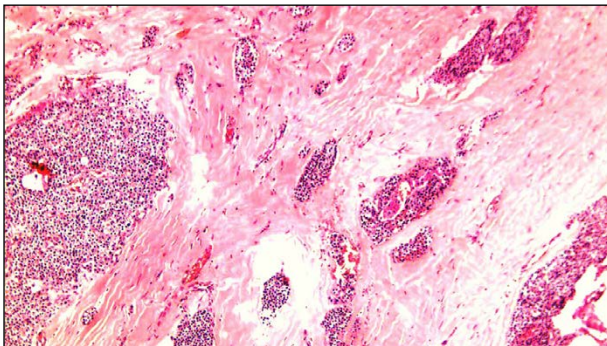


Figura 2. Carcinoma paratiroides de bajo grado. A la izquierda tumor solido compuesto de células pequeñas. En el centro y a la izquierda, gruesa capsula fibrótica con nidos de carcinoma infiltrante.

PTH al mes del postoperatorio de 4 pg/ml calcio total de 8,8 mg/dl, No se constata calcio en orina, control a los 10 meses valor de PTH 3pg/ml, calcio total de 9,2 (enero 2023), se mantiene en vigilancia activa sin evidencia de recaída.

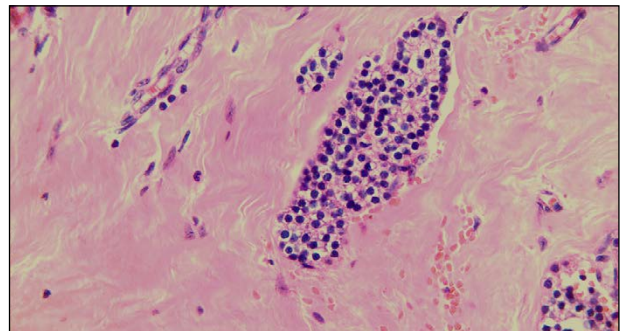


Figura 3. Nido de carcinoma de bajo grado, bien diferenciado, células redondas no atípicas, sin mitosis, indistinguible de un adenoma excepto su carácter infiltrativo.

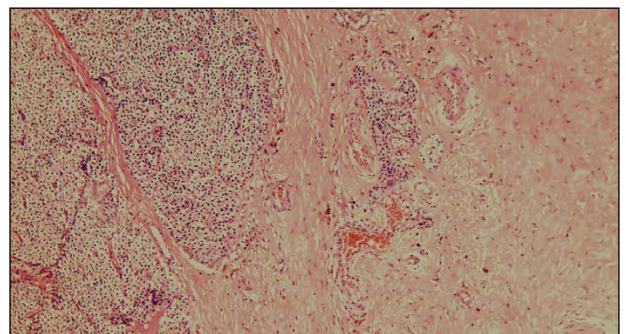


Figura 4. Carcinoma de paratiroides de bajo grado. A la izquierda tumor solido a células pequeñas de bordes irregulares. En el centro y a la izquierda gruesa capsula fibrosa con nidos infiltrativos.

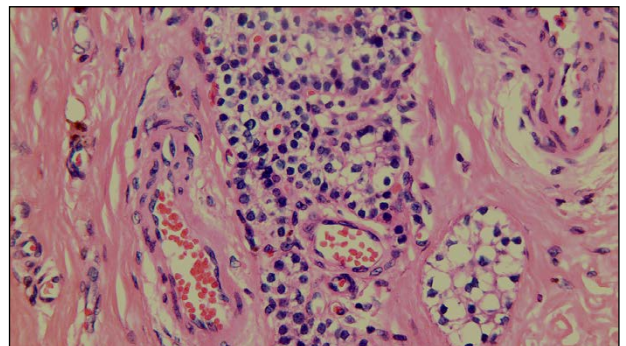


Figura 5. Nidos infiltrativos de carcinoma, con mínima atipia nuclear, ausencia de mitosis, fibrosis peritumoral.

DISCUSIÓN

El diagnóstico del CP es difícil porque se superpone clínica, radiológica e histológicamente con adenoma/hiperplasia paratiroidea y solo la evidencia inequívoca de invasión tisular local y/o metástasis hacen el diagnóstico, sin embargo, una mayor frecuencia de síntomas de hipercalcemia; tumoración palpable en cuello; PTH mayor a 500 mg/dl; Calcio total mayor a 14mg/dl son sugerentes de carcinoma.⁽⁴⁾ Los estudios de imágenes de elección para la ubicación de los mismos son el ultrasonido de cuello y la centellografía con sestamibi.⁽⁴⁾

La etiología del CP es desconocida y no hay evidencia de transformación de lesiones preexistentes; sin embargo, hay un mayor riesgo de carcinoma de paratiroides en pacientes con otras neoplasias endocrinas como el hiperparatiroidismo familiar aislado y la neoplasia endocrina múltiple tipo 1. Se han propuesto varias mutaciones genéticas en el CP, que incluyen retinoblastoma (RB), P53, ciclina D1/gen 1 de adenomatosis paratiroidea (PRAD1) y BRCA2.⁽⁵⁾

La cirugía sigue siendo la única intervención que ofrece la posibilidad de curar el carcinoma de paratiroides. El objetivo principal del tratamiento debe ser la extirpación completa del cáncer de paratiroides con márgenes negativos. Esto incluye resección en bloque de la lesión primaria, lobectomía tiroidea ipsilateral, istmectomía, esqueletización traqueal y escisión de cualquier músculo adherente. El vaciamiento ganglionar central no está indicado de manera profiláctica.⁽⁶⁾

La terapia de inyección percutánea de etanol guiada por ultrasonido puede reducir hasta en un 45% de los casos los valores de calcio y PTH en adenomas paratiroides, no conocemos estudios realizados en carcinomas.⁽⁷⁾

Mientras que los adenomas paratiroides tienden a ser blandos, ovalados y de apariencia marrón rojiza, los carcinomas tienden a ser de mayor tamaño (> 3 cm), de color blanco grisáceo, lobulados y tienen una cápsula densa y fibrosa. La adherencia o invasión de estructuras adyacentes sugiere malignidad. Las características histológicas del carcinoma de paratiroides han sido descritas por Shanz y Castelman e incluyen: láminas o lóbulos de células tumorales separadas por densas bandas fibrosas, figuras mitóticas, necrosis, invasión capsular y vascular.⁽⁸⁾

Desafortunadamente, estas características patológicas clásicas no siempre están presentes en el carcinoma paratiroideo. Además, algunas de estas características, en particular, las figu-

ras mitóticas y la arquitectura trabecular también pueden observarse en los adenomas paratiroides.⁽⁹⁾ Se dividen en bajo o alto grado acorde a pleomorfismo, variación del tamaño nuclear, membranas nucleares prominentes, características más cercanas o lejanas a los adenomas.⁽¹⁰⁾

Algunos informes recientes han recomendado la radiación posoperatoria como estrategia para optimizar el control local ya que parece disminuir la tasa de recurrencia local de manera efectiva y mejorar el intervalo libre de enfermedad, sin embargo, no existe ningún ensayo prospectivo aleatorizado, principalmente debido a la rareza de la enfermedad. Por lo tanto, la mayor parte del conocimiento hasta ahora proviene de informes de casos y pequeñas series retrospectivas, y el papel de la radioterapia adyuvante después de la cirugía sigue sin estar claro.^(1,11)

No se ha demostrado que la quimioterapia mejore la supervivencia ni el periodo libre de enfermedad ni corrija la hipercalcemia en pacientes con enfermedad diseminada o irreseccable.⁽¹²⁾

La clasificación tumoral por AJCC 8va edición utiliza el sistema TNM para clasificación, sin embargo, no existe como tal la estadificación clínica. La resección completa en bloque del tumor puede tener tasas de supervivencia de hasta el 90% a los 5 años y el 67% a los 10 años.⁽¹¹⁾ Los factores pronósticos negativos incluyen metástasis en los ganglios linfáticos en el momento del diagnóstico, metástasis a distancia y carcinomas no funcionantes, tamaño tumoral, alto grado tasa mitótica.⁽¹⁰⁾

A pesar de los mejores esfuerzos, una proporción significativa de pacientes desarrollan recurrencia. Se han informado tasas de recurrencia del 33 al 78% en estudios publicados. La mayoría de las recurrencias se manifestarán en los primeros 3 años, pero se han informado recurrencias hasta los 20 años. Una vez que la enfermedad ha reaparecido, las posibilidades de curación son remotas.⁽¹³⁾

A nuestro conocer es el primer caso de cáncer de paratiroides bilateral sincrónico reportado en el Paraguay.

Contribución de los autores: todos los autores participaron en igual medida en la realización del presente artículo.

Conflicto de interés: Los autores declaran no tener conflictos de interés

Financiación: Propia de los autores

Consentimiento: El paciente autorizo la publicación del caso.

REFERENCIAS BIBLIOGRÁFICAS

1. Kassahun WT, Jonas S. Focus on parathyroid carcinoma. *International Journal of Surgery*. 1 de enero de 2011;9(1):13-9.
2. Lee PK, Jarosek SL, Virnig BA, Evasovich M, Tuttle TM. Trends in the incidence and treatment of parathyroid cancer in the United States. *Cancer*. 1 de mayo de 2007;109(9):1736-41.
3. Fang SH, Lal G. Parathyroid cancer. *Endocr Pract*. 2011;17 Suppl 1:36-43.
4. Machado, Wilhelm. Parathyroid Cancer: A Review. *Cancers*. 28 de octubre de 2019;11(11):1676.
5. Ullah A, Khan J, Waheed A, Sharma N, Pryor EK, Stumpe TR, et al. Parathyroid Carcinoma: Incidence, Survival Analysis, and Management: A Study from the SEER Database and Insights into Future Therapeutic Perspectives. *Cancers*. enero de 2022;14(6):1426.
6. Givi B, Shah JP. Parathyroid Carcinoma. *Clin Oncol (R Coll Radiol)*. agosto de 2010;22(6):498-507.
7. Yazdani AA, Khalili N, Siavash M, Shemian A, Goharian AR, Karimifard M, et al. Ultrasound-guided ethanol injection for the treatment of parathyroid adenoma: A prospective self-controlled study. *J Res Med Sci*. 28 de octubre de 2020;25:93.
8. Schantz A, Castleman B. Parathyroid carcinoma. A study of 70 cases. *Cancer*. marzo de 1973;31(3):600-5.
9. Bondeson L, Sandelin K, Grimelius L. Histopathological variables and DNA cytometry in parathyroid carcinoma. *Am J Surg Pathol*. agosto de 1993;17(8):820-9.
10. Staging-parathyroid [Internet]. [citado 21 de mayo de 2023]. Disponible en: <https://www.pathologyoutlines.com/topic/parathyroidstaging.html>
11. Kleinpeter KP, Lovato JF, Clark PB, Wooldridge T, Norman ES, Bergman S, et al. Is parathyroid carcinoma indeed a lethal disease? *Ann Surg Oncol*. marzo de 2005;12(3):260-6.
12. Schoretsanitis G, Daskalakis M, Melissas J, Tsiatsis DD. Parathyroid carcinoma: clinical presentation and management. *Am J Otolaryngol*. 2009;30(4):277-80.
13. Sandelin K, Tullgren O, Farnebo LO. Clinical course of metastatic parathyroid cancer. *World J Surg*. 1994;18(4):594-8; discussion 599.