

Síndrome de Heyde: Tratamiento quirúrgico de la Estenosis Aortica asociada a hemorragia digestiva baja

Heyde Syndrome: surgical treatment of aortic stenosis associated with lower gastrointestinal bleeding

Víctor Raúl Luraschi Centurión* , Rita Monthzerrat Miranda Vergara** , Roun Kim***

Hospital General de Luque, Cirugía General. Luque, Paraguay

RESUMEN

En muchas ocasiones, el origen del sangrado gastrointestinal bajo no se dilucida completamente. El mayor porcentaje de casos tiene su origen en el colon, siendo los divertículos y las angiodisplasias las causas más comunes. El síndrome de Heyde es un diagnóstico poco frecuente que consiste en la asociación de sangrado gastrointestinal por angiodisplasia y estenosis aórtica, debido a un proceso degenerativo y un déficit adquirido de factor von Willebrand tipo IIA. El objetivo de ese trabajo es presentar un caso poco común de HDB, cuyo tratamiento consiste en cirugía.

Palabras clave: Hemorragia digestiva baja. Síndrome de Heyde. Factor de Von Willebrand. Estenosis aortica. Angiodisplasia. Sangrado intestinal. Reemplazo valvular aórtico.

ABSTRACT

In many cases, the origin of lower gastrointestinal bleeding is not completely elucidated. The highest percentage of cases have their origin in the colon, with diverticula and angiodysplasias being the most common causes. Heyde syndrome is a rare diagnosis that consists of the association of GI bleeding due to angiodysplasia and aortic stenosis, due to a degenerative process and an acquired deficiency of von Willebrand factor type IIA. The objective of this work is to present a rare case of HDB, whose treatment consists of surgery.

Keywords: Lower gastrointestinal bleeding, Heyde syndrome, Von Willebrand factor, Aortic stenosis, Angiodysplasia, intestinal bleeding, Aortic valve replacement.

INTRODUCCIÓN

El síndrome de Heyde es una asociación poco común entre estenosis aórtica y hemorragia digestiva baja (HDB), que ha sido objetivo de estudio en los últimos años, con importantes avances en su comprensión fisiológica y tratamiento. En este trabajo, presentamos un caso clínico de síndrome de Heyde y su evolución.

CASO CLÍNICO

Paciente de sexo masculino de 64 años que acude a consulta ambulatoria de un centro asistencial de baja complejidad por lipotimia y palidez marcada, donde se realiza el diagnóstico de

anemia aguda. Se solicitan estudios laboratoriales que informan hemoglobina (Hb) de 6,9g/dL y hematocrito de 20,7%. Por el resultado se decide la transfusión de 2 volúmenes de glóbulos rojos concentrados y es dado de alta con pedido de test de Guayaco. Un mes posterior a dicha consulta acude a nuestro servicio de urgencias por presentar cuadro de 4 días de evolución de deposiciones sanguinolentas en varias oportunidades de moderada cantidad. Niega lipotimia, debilidad, mareos u otros síntomas acompañantes. Al examen físico presenta signos vitales dentro de parámetros normales, sin repercusión sistémica, piel y mucosas pálidas. Al examen físico presenta un abdomen blando depresible no doloroso, sin defensa, sin irritación. Al tacto rectal se constata hematoquecia en punta del dedo de guante. El resto del examen físico se presenta sin datos de valor.

Se solicita laboratorios al ingreso, que informa Hb de 8,9g/dL, hematocrito de 27%, glóbulos blancos 8.580/mm³, neutrófilos 66%, plaquetas 275.000/mm³, tiempo de protrombina 100%, creatinina 0,8mg/dL y urea 20mg/dL. El electrocardiograma de ingreso informa: ritmo sinusal con aumento de amplitud de R precordial, sugestivo de hipertrofia ventricular izquierda, sin cambios isquémicos.

Se realiza endoscopia digestiva alta que informa hernia hiatal, gastritis crónica y duodenitis erosiva, mientras que en la colonoscopia se constatan hemorroides internas grado II. Ante el diagnóstico incierto se le solicita estudio de tomografía con doble contraste de abdomen y pelvis, el cual informa engrosamiento parietal del colon ascendente y ciego que sugiere valorar con estudio dirigido (*ver Figura 1*).

El paciente egresa estable en buen estado general sin presentar signos de sangrado, con una Hb de 10g/dL, hematocrito de 32,5% en planes de realizarse una enteroscopia y seguimiento del caso de forma ambulatoria.

El paciente reingresa 6 semanas después por un cuadro de 3 días de evolución de hematoquecia en gran cantidad, sin repercusión sistémica ni otros síntomas acompañantes. Presenta un laboratorio de ingreso con Hb 9,0g/dL y hematocrito 27%.

Durante la internación presenta persistencia de deposicio-

* Director Médico, Jefe de Servicio de Cirugía General

** Jefa de Sala de Servicio de Cirugía General


*** Especialista en Cirugía General

Autor correspondiente: Roun Kim

Dirección: Hospital General de Luque. Dora Gomez Bueno de Acuña, Luque, Paraguay - Correo electrónico: rouni87@hotmail.com

Fecha de recepción: 19/07/2023 - Fecha de aprobación: 16/03/2024

Editor responsable: Helmut A. Segovia Lohse Universidad Nacional de Asunción. Facultad de Ciencias Médicas. San Lorenzo, Paraguay. Ministerio de Salud Pública y Bienestar Social. Hospital General de Lambaré. Paraguay

 Este es un artículo publicado en acceso abierto bajo una Licencia Creative Commons

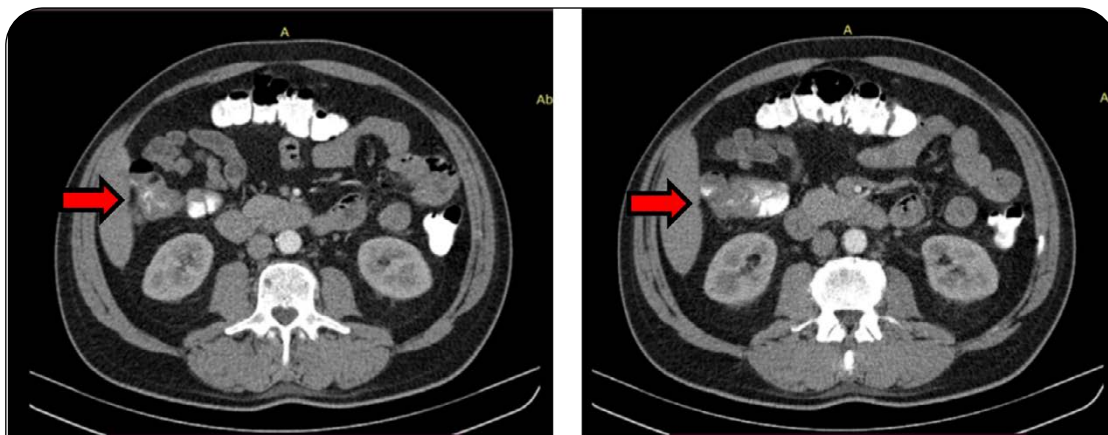


Figura 1. Tomografía con doble contraste de abdomen y pelvis. Se observa engrosamiento focal parietal asimétrico que compromete el colon ascendente.

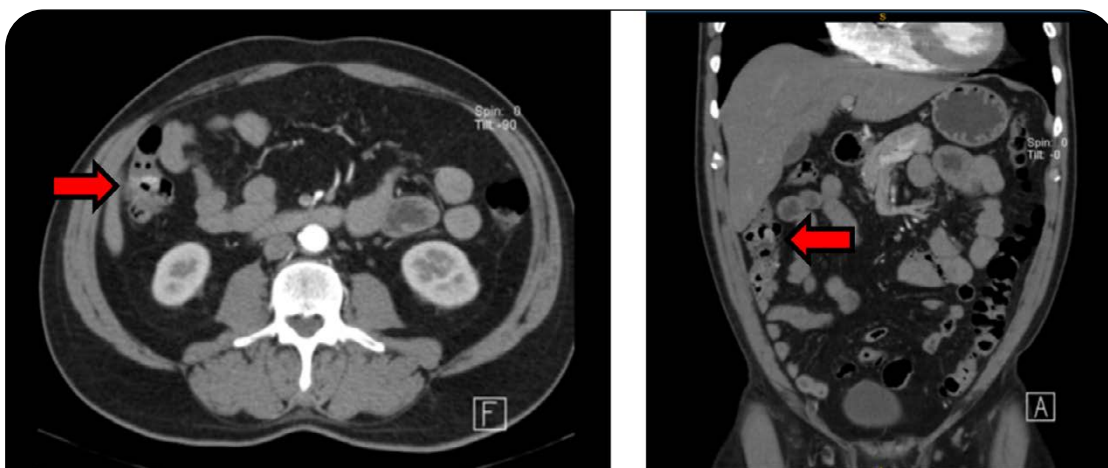

Figura 2. Angiotomografía de abdomen, fase arterial. Obsérvese el realce parietal focal en la pared medial, por debajo del ángulo hepático de colon. (Izquierda: corte axial / Derecha: corte coronal)

nes sanguinolentas en gran cantidad (hematoquecia) por lo cual se decide realizar endoscopia digestiva alta de urgencia, que no arroja datos de valor. El paciente queda con diagnóstico de hemorragia digestiva oculta en planes de realizar angiotomografía y enteroscopia.

La angiotomografía de abdomen informa realce parietal focal en la pared medial del colon ascendente por debajo del ángulo hepático compatible en primera hipótesis con una angiodisplasia (ver Figura 2).

Con el diagnóstico probable de angiodisplasia y por los episodios de hemorragia digestivas baja en varias oportunidades se decide preparar al paciente para colectomía total. Entre los estudios prequirúrgico, se solicita ecocardiograma el cual informa válvula aórtica degenerativa con estenosis severa, escape mitral y reflujo tricúspideo leve.

Debido a una relación de angiodisplasias del tracto gastrointestinal con estenosis aórtica se llega al diagnóstico de síndrome de Heyde y se plantea como tratamiento el reemplazo valvular aórtico como tratamiento definitivo. Entre la analítica solicitada resalta el antígeno de FvW 160UI/dl (valor normal de 50-150UI/dl) y actividad del FvW 108UI/dl (50-150UI/dl).

El paciente fue tratado con cirugía de recambio valvular aórtico 4 meses después de haberse diagnosticado. Actualmente con buena evolución sin recurrencia del sangrado hasta la fecha.

DISCUSIÓN

El Síndrome de Heyde fue descrito por primera vez en el año 1958 por el Dr. Edward Heyde, internista en Vancouver. Es una asociación entre estenosis aórtica y un sangrado por angiodisplasia intestinal, resultado de un déficit adquirido del factor von Willebrand (FvW) tipo IIA. La angiodisplasia es una enfermedad degenerativa de la mucosa intestinal que predispone al sangrado gastrointestinal. Su asociación con la estenosis aórtica es bien conocida pero el diagnóstico de Síndrome de Heyde es poco común. 1 La estenosis aórtica con frecuencia origina una diátesis hemorrágica por déficit selectivo de multímeros de alto peso molecular del FvW. 2

La fisiopatología del síndrome de Heyde involucra una pérdida de estos multímeros con función esencial en la hemostasis y una función plaquetaria alterada, lo que favorece el sangrado de las angiodisplasias.

El FvW en su forma madura se almacena en los cuerpos de Weibel-Palade dentro de las células endoteliales y se liberan gradualmente en la sangre circulante. Cumple una función central en la adhesión y agresión de plaquetas, actuando como un detector de daño de endotelio. Además, desempeña un papel crucial en la coagulación al unirse y estabilizar el factor VII (F-VII), protegiéndolo de la proteólisis y llevándolo al lugar de la lesión. La proporción en la que circulan los diferentes multíme-

ros del FvW es crucial para mantener una hemostasis normal. Los multímeros de mayor tamaño tienen una mayor actividad proagregante que los de menor tamaño, siendo especialmente importantes en áreas vasculares con alto flujo y estrés tangencial, como las angiодисplasias.

Desde una perspectiva estructural, las angiодисplasias se caracterizan por ser anomalías en los capilares arteriales o venosos que están dilatados y torcidos, alcanzando hasta 5mm de diámetros. Estas anomalías se encuentran ubicadas en la submucosa del tracto gastrointestinal. La particularidad de estas malformaciones es que carecen de una capa media, lo que resulta en una permeabilidad aumentada y una notable predisposición al sangrado, que suele ser recurrente. Las angiодисplasias tienden a predominar en el ciego y el colon ascendente, pudiendo extenderse desde el cardias hasta el esfínter anal.

Tanto la estenosis aórtica como las angiодисplasias tienden a aumentar su prevalencia con el avance de la edad. Existen pruebas que sugieren que la valvulopatía desencadena con frecuencia una predisposición hemorrágica debido a un déficit selectivo de los multímeros de alto peso molecular del FvW³. Esta deficiencia, conocida como enfermedad de von Willebrand adquirida de tipo IIA, favorece el sangrado de angiодисplasias que coexisten en el paciente.

Así se resume de manera concisa la fisiopatología de síndrome de Heyde.

Esto se ha demostrado en varios estudios donde, después del reemplazo valvular aórtico, los niveles de estos multímeros y la función plaquetaria regresan a valores normales.

Cuando hay sospecha diagnóstica del síndrome de Heyde, es crucial investigar otras posibles fuentes de sangrado gastrointestinal, como úlcera gastroduodenal, diverticulosis, cáncer de colon y enfermedades intestinales inflamatorias, entre otras. En todos los pacientes que presenten sangrado gastrointestinal, se recomienda realizar una colonoscopia para un diagnóstico completo y preciso.

Cuando se detecta la presencia de angiодисplasia y sangrado gastrointestinal es importante considerar la posibilidad de una estenosis aórtica y buscar activamente este diagnóstico para poder llegar a una conclusión de síndrome de Heyde. Este diagnóstico se confirma mediante métodos de laboratorio específicos, lo que permite una definición precisa del trastorno.

En nuestro caso con el diagnóstico probable de Síndrome de Heyde se le solicita estudio de dosaje y actividad de factor de von Willebrand lo cual retorna, Ag de FvW levemente elevado (160UI/dl del VN de 50-150UI/dl) y actividad del FvW Normal (108 UI/dl del VN de 50-150UI/dl).

Importante he de recalcar que en caso de Enf. De von Willebrand tipo IIA, la dosificación de Ag de FvW suelen ser variable,

puede ser normal, levemente disminuido o estar elevado. En caso de nuestro paciente estaba levemente elevado. Esto podríamos explicar por la estenosis aórtica que provoca una disminución en el flujo sanguíneo y daño en el endotelio vascular, lo que desencadena la liberación de FvW almacenado en las células endoteliales, lo que puede resultar en un aumento de los niveles de Ag de FvW en la circulación. Además, la angiодисplasia intestinal, que es una característica común en el síndrome de Heyde, puede causar una hemorragia gastrointestinal crónica. Esta hemorragia puede llevar a una respuesta compensatoria del sistema hemostático, incluida la liberación de FvW, lo que también puede contribuir al aumento de los niveles de Ag de FvW. Es importante destacar que los niveles elevados de Ag de FvW en el síndrome de Heyde suelen ser el resultado de una respuesta fisiológica a las condiciones subyacentes, es decir, la estenosis aórtica y la angiодисplasia intestinal. Sin embargo, la interpretación de estos niveles debe realizarse en el contexto clínico completo del paciente y otras pruebas diagnósticas pertinentes. El análisis decisivo del diagnóstico es Análisis de los multímeros de FvW por electroforesis.

El tratamiento más apropiado es la sustitución valvular.⁴

El síndrome de Heyde es una patología poco común pero una entidad que debemos tener presente, a la hora de valorar a pacientes con historia de sangrado o anemia, en especial cuando no se tiene el origen del sangrado en los exámenes complementarios. Es indispensable para la detección e interpretación adecuada de sus manifestaciones y el manejo apropiado de la valvulopatía, en un entorno multidisciplinario.

El tratamiento más apropiado es la resolución de la obstrucción de la válvula aórtica. La sustitución valvular revierte el trastorno fisiopatológico básico, revirtiendo la consiguiente disfunción plaquetaria y el sangrado de angiодисplasias coincidentes o favorecidas por la propia Estenosis aórtica.

Asuntos éticos

No se identificaron problemas éticos en el manejo del caso clínico. Se obtuvo consentimiento informado del paciente para la publicación de su historial médico.

Financiamiento

El presente estudio no tuvo fuentes de financiamiento externo.

Contribución de los autores

Todos los autores participaron en la atención del paciente y en la elaboración del manuscrito.

Conflicto de Interés

Los autores declaran no tener conflictos de interés relacionados con este trabajo.

REFERENCIAS

1. Heyde EC. Gastrointestinal bleeding in aortic stenosis. *N Engl J Med*. 1958;259:196.
2. Vaz A, Correia A, Martin B, Capelo J, Ferreira P, Henriques P, et al. Heyde Syndrome: The link between aortic stenosis and gastrointestinal bleeding. *Rev Port Cardiol*. 2010;29(2):309-14
3. King RM, Pluth JR, Giuliani E.R. The association of unexplained gastrointestinal bleeding with calcific aortic stenosis. *Ann Thorac Surg*. 1987;44:514-516
4. García-Martín A, Moreno A, Moro C. Síndrome de Heyde. *Rev Esp Cardiol*. 2011;64(1):75-77. doi:10.1016/j.recesp.2010.06.005
5. Warkentin TE, Moore JC, Morgan D.G. Aortic stenosis and bleeding gastrointestinal angiодисplasia: is acquired von Willebrand's disease. *Lancet* 1992;340:35-37
6. Céspedes Rodríguez HA, Céspedes Rodríguez HR, Fernández Pérez R. Síndrome de Heyde. *Rev. Cubana Cir*. 2020 Sep;59(3):e908 Epub 10-Nov-2020.
7. Veyradier A, Balian A, Wolf M, Giraud V, Montembault S, Obert B, Dagher I, Chaput JC, Meyer D, Naveau S. Abnormal von Willebrand factor in bleeding angiодисplasias of the digestive tract. *Gastroenterology*. 2001 Feb;120(2):346-53. doi: 10.1053/gast.2001.21204. PMID: 11159874.
8. Hernández-Zamora E, Zavala-Hernández C, Quintana-González S, Reyes-Maldonado E. Enfermedad de von Willebrand, biología molecular y diagnóstico. *Cir Cir*. 2015 May-Jun;83(3):255-64. doi: 10.1016/j.circir.2015.05.010. Epub 2015 Jun 6. PMID: 26055290.
9. Vahanian A, Baumgartner H, Bax J, Butchart E, Dion R, Filippatos G, Flachskampf F, Hall R, Jung B, Kasprzak J, Nataf P, Tornos P, Torracca L, Wenink A; Task Force on the Management of Valvular Heart Disease of the European Society of Cardiology; ESC Committee for Practice Guidelines. Guidelines on the management of valvular heart disease: The Task Force on the Management of Valvular Heart Disease of the European Society of Cardiology. *Eur Heart J*. 2007 Jan;28(2):230-68. doi: 10.1093/eurheartj/ehl428. Epub 2007 Jan 26. PMID: 17259184.