

# Hernia de Amyand: Reporte de un caso

## *Amyand's Hernia: a case report*

**Gustavo Dragustinovis-Hinojosa**

**J. Aurelio Gutiérrez-González**

**Dario E. Medina-Muñoz**

**Hector H. Romero-Gárza**

*Universidad Autónoma de Nuevo León. Hospital Universitario "Dr. José Eleuterio González",  
Departamento de Cirugía General. Monterrey, Nuevo León, México.*

### RESUMEN

**Introducción:** La hernia de Amyand es una presentación poco frecuente de las hernias inguinales, se estima que el número de presentación es del 1%. Los síntomas presentados al momento del diagnóstico pueden ser variables y definir una pauta para el tratamiento puede ser controversial aun hoy en día. **Caso Clínico:** Presentamos el caso de un masculino de 51 años de edad con aumento de volumen en ingle derecha de 3 años de evolución; se realiza tomografía computarizada de abdomen donde se evidencia hernia directa conteniendo el apéndice cecal; se realiza plastia inguinal derecha con tecnica de Lichtstein sin apendicectomía. **Discusión y conclusión:** Las urgencias quirúrgicas abdominales son algo a lo que se enfrenta el cirujano general día tras día, ante las posibles formas de presentación de los padecimientos mas comunes, continuan siendo un reto diagnóstico-terapéutico; A la fecha se requiere mayor información y evidencia para el correcto manejo del paciente.

**Palabras clave:** Apendectomía, hernia de Amyand, apendicitis aguda.

### SUMMARY

**Introduction:** Amyand's hernia is a rare presentation of inguinal hernias, it is estimated that the number of presentation is 1%. Symptoms presented at the time of diagnosis can be variable and defining a treatment regimen can be controversial even today. **Clinical Case:** We present the case of a 51-year-old male with an increase in volume in the right groin of 3 years of evolution; A computed tomography of the abdomen is performed where direct hernia containing the cecal appendix is evidenced; Right inguinal plasty was performed with the Lichtstein technique without appendectomy. **Discussion and conclusion:** Abdominal surgical emergencies are something that the general surgeon faces day after day, given the possible forms of presentation of the most common ailments, they continue to be a diagnostic-therapeutic challenge; At this tim, more information and evidence is required for the correct management of the patient.

**Keywords:** Appendectomy, Amyand's Hernia, Appendicitis.

### INTRODUCCIÓN

Las hernias inguinales son una de las patologías más comunes en el campo de la cirugía general, en algunos casos existen algunas variantes en su presentación; una de ellas es la hernia Amyand, definida como una hernia inguinal que contiene el apéndice cecal dentro del saco herniario; representa alrededor del 1% de todos los casos reportados en la literatura<sup>(1)</sup>. El primer hallazgo fue realizado por Claudio Amyand en 1735 donde describe la presentación de un niño de 11 años con un apéndice perforado en una hernia inguinal; hoy en día su presentación sigue siendo un reto diagnóstico<sup>(2)</sup>.

### CASO CLÍNICO

Masculino 51 años de edad que acude a valoración por aumento de volumen en región inguino-escrotal derecha de 3 años de evolución. A la valoración inicial refiere dolor punzante, intermitente, asociado a esfuerzo, con protrusión de masa en región inguino-escrotal, presentando reducción espontánea en reposo; niega nausea, vómito, alteración del habito intestinal o fiebre.

El ultrasonido como metodo de abordaje diagnóstico inicial, al no ser concluyente, se decidió realizar tomografía computarizada de abdomen, evidenciando hernia directa de lado derecho con protrusión de apéndice vermiforme (**Figura 2 y 3**), sin datos de complicación al momento del estudio.

Se somete paciente a plastia inguinal abierta con tecnica de Lichtenstein, al no contar con datos de complicacion y evidenciar en el transoperatorio una hernia directa tipo 1 de acuerdo a la clasificación de Lossanoff y Basson, con apéndice de apariencia normal (**Figura 1**), se decide no realizar apendicectomía; paciente presenta adecuada evolución clínica y es egresado al siguiente día del post operatorio.

**Autor Correspondiente:** Dr. Gustavo Dragustinovis-Hinojosa - Correo Electrónico: gustavodragus@gmail.com - Dirección: Avda. Francisco I Madero s/n. Col. Mitras Centro. C.P. 64460, Monterrey, N.L., México

Fecha de recepción: 05/02/2022 - Fecha de aprobación: 03/03/2022

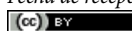
 Este es un artículo publicado en acceso abierto bajo una Licencia Creative Commons

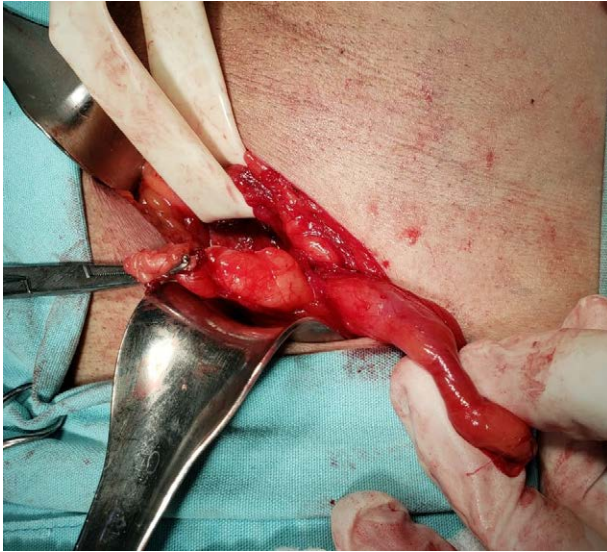

Figura 1. Imagen clínica de apéndice vermiforme.

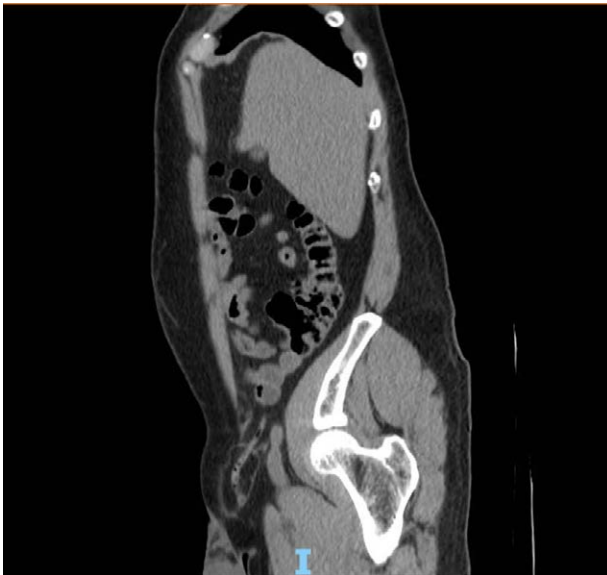

Figura 2. Tomografía de abdomen en corte sagital con evidencia de apéndice vermiforme en región inguinal derecha.

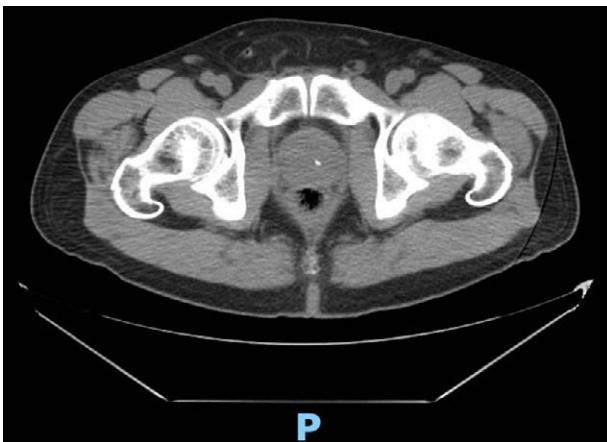

Figura 3. Tomografía de abdomen en corte axial con evidencia de apéndice vermiforme en región inguinal derecha.

## DISCUSIÓN

La probabilidad de padecer apendicitis a lo largo de la vida es aproximadamente del 8% en la población general<sup>(3)</sup>, mientras que presentarla en una hernia inguinal corresponde a un 0,1%. Existen reportes de este tipo de presentación en edad, desde neonatos hasta ancianos<sup>(1)</sup>;

No obstante, es una presentación poco común; más frecuente en hombres que en mujeres debido a un proceso vaginalis patente, aunque mecanismos exactos de su causa son poco conocidos, existen teorías de: encarcelamiento que causa inflamación, desarrollo de adherencias y aumento de la presión intrabdominal por los músculos abdominales<sup>(1)</sup>.

La mayoría de las veces, los síntomas son inespecíficos tales como náuseas, vómitos y fiebre, cuando existe una presentación en agudo, o incluso manifestarse como un proceso crónico como un aumento de volumen en región inguinal. El diagnóstico con frecuencia se hace transoperatorio, cuando la presentación ocurre de forma repentina sugiriendo una hernia estrangulada que requiere cirugía inmediata<sup>(3)</sup>. No obstante, la tomografía computarizada y la ecografía son útiles en la fase preoperatoria, siendo la tomografía el método que permitiría visualizar las características del contenido del saco herniario, así como datos de complicación, aunque no se suele hacer de primera intención en el abordaje diagnóstico<sup>(4)</sup>.

Losannoff y Basson propusieron una clasificación de su presentación, en las cuales las decisiones terapéuticas pueden ser basadas de acuerdo a la característica clínica del paciente (Tabla 1)<sup>(5)</sup>.

El tratamiento definitivo y curativo en esta patología es quirúrgico. Existe controversia entre realizar una apendicectomía en el caso de no presentar signos de inflamación<sup>(6-8)</sup>; algunos autores recomiendan no realizar una apendicectomía cuando no hay evidencia de apendicitis aguda, por lo tanto, si en el transoperatorio existen datos clínicos de apendicitis o perforación, la apendicectomía debe ser realizada, con la reparación adecuada del defecto de la hernia<sup>(4-5)</sup>.

El uso de malla también es controvertido, ya que algunos autores sugieren que hay más riesgos de infección por contaminación de la pared abdominal cuando se ha producido una perforación del apéndice<sup>(7-9)</sup>.

En este caso el paciente presentó una hernia de tipo 1; Se realizó reparación de hernia con técnica de Lichtenstein, durante el procedimiento no hubo evidencia de perforación ni complicaciones. La decisión de realizar o no realizar apendicectomía se tomó debido a la ausencia clínica y radiológica de proceso inflamatorio agudo. El paciente presentó una adecuada evolución y fue dado de alta al siguiente día post operatorio.

Tabla 1. Clasificación de Losannoff y Basson.

Tipo 1	Presentación de apéndice normal en hernia inguinal.
Tipo 2	Presentación de apendicitis en hernia inguinal sin datos de sepsis abdominal.
Tipo 3	Presentación de apendicitis aguda en hernia inguinal con datos de sepsis abdominal.
Tipo 4	Presentación de apendicitis aguda en hernia inguinal con patología abdominal concomitante.

## CONCLUSIÓN

La hernia de Amyand es un hallazgo poco común, que debe seguir siendo un diagnóstico diferencial para el cirujano general, y necesita un tratamiento quirúrgico individualizado para cada paciente.

**Financiamiento:** Los autores declaran no haber recibido ningún tipo de financiamiento para la realización de este artículo.

**Conflicto de intereses:** Los autores declaran no tener ningún conflicto de intereses.

**Contribución de los autores:** todos los autores contribuyeron en igual medida en la realización del presente manuscrito.

## REFERENCIAS BIBLIOGRÁFICAS

1. Patoulias D, Kalogirou M, Patoulias I. Amyand's Hernia: an Up-to-Date Review of the Literature. *Acta Medica (Hradec Kralove)*. 2017; 60(3):131-134.
2. Ebaugh EP, Hessel K, Udobi K. Appendiceal perforation, necrotizing groin infection and spermatic cord necrosis in a case of Amyand's hernia. *Int J Surg Case Rep*. 2016; 24:172-174.
3. Fezoulidi G, Argyrouli V, Adamopoulos E, Makridis KG, Zourntou SE, Fezoulidis IV. Amyand's hernia: presumptive diagnosis by CT and literature review. *Radiol Case Rep*. 2021; 16(4):911-915.
4. García-Cano E, Martínez-Gasparin J, Rosales-Pelaez C, Hernández-Zamora V, Montiel-Jarquín JA, Franco-Cravioto F. Hernia de Amyand y apendicitis complicada; presentación de un caso y elección de tratamiento quirúrgico. *Cirugía y Cirujanos*, 2016; 84(1): 54-57.
5. Maeda K, Kunieda K, Kawai M, Nagao N, Tanaka C, Oida Y et. al. Giant left-sided inguinoscrotal hernia containing the cecum and appendix (giant left-sided Amyand's hernia). *Clinical case reports* 2014; 2(6): 254-257.
6. Cigsar EB, Karadag CA, Dokucu AI. Amyand's hernia: 11years of experience. *J Pediatr Surg*. 2016; 51(8): 1327-9.
7. Smith-Singares E, Boachie JA, Iglesias IM. A rare case of appendicitis incarcerated in an inguinal hernia. *J Surg Case Rep*. 2016; 2016(6): rjw096.
8. Khalid H, Khan NA, Aziz MA. Amyand's hernia a case report. *Int J Surg Case Rep*. 2021; 86: 106332.
9. Turyalai H, Zamaryalai H, Mohammad AJ. Amyand's hernia with appendicular inflammatory mass collection. *Journal of Pediatric Surgery Case Reports* 2022;76: 102097.