

# CFIRUGÍA PARAGUAYA

Vol. XXXIV

Nº1

Abril 2020

## Contenido

### EDITORIAL

Ahora si hay un solo mundo.....6

### ARTÍCULOS ORIGINALES

**Causas de conversión de colecistomía videolaparoscópica en la Segunda Cátedra de Clínica Quirúrgica y el Servicio de Urgencias del Hospital de Clínicas, FCM UNA (2015-2018)** / Christian Miranda, Christian Armele, Alejandra Alfonzo, José Aranda, Sebastián Cameron, Diana Chávez, Nadia Duré, Sebastián Ocampo, Santiago Villalba, Gustavo Machaín Vega.....7

**Prevalencia del Cáncer de Esófago y su tratamiento Quirúrgico en un Hospital de alta complejidad durante el periodo enero 2016- diciembre 2018** / Arnaldo José Montiel Roa, Antonella Dragotto Galván, Leila Melissa Meres, Sergio David Mora Garbini, Brenda Margarita Rojas Franco, Brenda Betsabet Balmaceda Rodrigues.....12

**Manejo quirúrgico de la acalasia esofágica en el Hospital Central del IPS durante el periodo enero 2016 a diciembre 2018** / Arnaldo José Montiel Roa, Brenda Margarita Rojas Franco, Antonella Dragotto Galván, Sergio David Mora Garbini.....16

**Incidencia de lesiones quirúrgicas de vías biliares en el Servicio de Cirugía del Hospital Militar Central FFAA. Periodo Enero 2018 a Junio 2019** / Darío Fretes, Hernando Raúl Cardozo A., Alejandro Manuel Caballero R., Amanda Fretes, Cynthia Verdecchia.....19

**Triple incisión umbilical para la colecistomía videolaparoscópica** / Herrera Cabral, Héctor Rolando, Acevedo Jara, Angel Julián, Nelson Inocencio Ortellado Narváez, Pedrozo Amarilla, Luz Analía.....22

### REPORTES DE CASOS

**Duodenopancreatectomía cefálica en neoplasia papilar mucinosa intraductal. A propósito de un caso** / Dennis Cabral, Marcelo Ramírez, Edith Martínez.....26

**Esplenopancreatectomía corporocaudal videoasistida por tumor de Frantz** / Dayhana Duarte, Marcos Delgado, Soel Feltes, Michel Kostinchok, Miguel Ferreira.....28

**Metástasis ósea como primera manifestación de Carcinoma Diferencial de Tiroides** / Francisco Perrotta, Javier Brizuela, Luz García, Pedro Ortiz, Alejandro Arévalo.....30

**Hernia de Morgagni. Hernia diafragmática poco frecuente** / Gonzalo Perrone, Martín Salvatierra, Daniel González.....32

**Reconstrucción con colgajo de trapecio: una alternativa para coberturas difíciles** / Jose Sandoval, Rodrigo Hamuy, Elvio Méndez, Celso Aldana.....34

REGLAMENTO PARA AUSPICIO DE ACTIVIDADES.....36



Órgano Científico de la  
Sociedad Paraguaya  
de Cirugía  
(SOPACI)

ISSN 2070-8785

# CIRUGÍA PARAGUAYA

## Órgano científico de la Sociedad Paraguaya de Cirugía

Fundada el 6 de octubre de 1970

Volumen XXXIV  
Número 1  
Abril de 2020

ISSN 2070-8785

**Editor:**

Dr. Rubén Aguilar Zapag

### Comité Editorial

Dr. Willian Villalba.	Instituto Nacional del Cáncer
Dr. Osmar Cuenca.	FCM-UNA
Dr. Julio Ramírez Sotomayor.	Hospital Nacional de Itauguá
Dr. Mariano Palermo.	Argentina
Dr. Miguel Burch.	USA
Dr. Franco Roviello.	Italia
Dra. Margarita Samudio.	IICS
Dr. Castor Samaniego.	FCM-UNA
Dr. Joaquín Villalba.	FCM-UNA
Dr. David Vanuno.	FCM-UNA

La revista CIRUGIA PARAGUAYA está indexada a BIREME - Centro Latinoamericano y del Caribe de Información en Ciencias de la Salud y los artículos publicados alimentan a LILACS, base de datos de la Literatura Latinoamericana y del Caribe en Ciencias de la Salud y BVS-PY- Biblioteca Virtual de Salud-Paraguay, Scielo Paraguay, LATINDEX y Google Académico

## SOCIEDAD PARAGUAYA DE CIRUGÍA

Afiliada a la FELAC

### COMISIÓN DIRECTIVA 2019/2021

**Presidente:** Dr. Willian Omar Villalba Rodríguez  
**Secretario General:** Dr. José Cirilo Berdejo Bareiro  
**Secretario Científico:** Dr. Lorenzo Diosnel Acosta Brunaga  
**Secretario de Actas:** Dr. César Wenceslao Carmona Almirón  
**Secretario de Publicaciones:** Dr. Rubén Aguilar Zapag  
**Secretario de Asuntos Gremiales:** Dr. Esteban Daniel Mendoza  
**Tesorero:** Dra. Mara Sofía Giménez Isasi

#### SUPLENTES

Dr. Roosevelt Stanley Santos  
Dr. Osmar Isidro Verón Amarilla  
Dr. Fernando Manuel Martínez Bogado  
Dr. Darío Ezequiel Espinoza Fernández  
Dra. Sonia Elizabeth Lombardo Fernández  
Dra. Claudia Elena Trussy Ramírez

#### SÍNDICO

Dr. Elías Luis Esteban Gianni Morel

### CAPÍTULOS DE LA SOPACI PARED ABDOMINAL

**Presidente:** Dr. Osmar Cuenca Torres  
**Secretaria:** Dra. Rosa Ferreira  
**Tesorero:** Dr. Luis Da Silva  
**Miembros:** Dr. Nelson Apuril y Dr. Christian Miranda

### CIRUGÍA TORÁCICA

**Presidente:** Dr. Jorge Plans Perrota  
**Secretario:** Dr. Tulio Rojas Balbuena  
**Tesorero:** Dr. Darío Fretes Alvarenga  
**Vocales:** Dr. Miguel Adé Torrent - Dr. Rodrigo Otazú

### ENDOSCOPIA DIGESTIVA

**Presidente:** Dr. Carlos Adorno Garayo  
**Vicepresidente:** Dr. Eduardo Roberto Santacruz Bareiro  
**Secretario General:** Dr. Idilio Ramón Rodríguez Vera  
**Secretario de Actas:** Dr. Rodrigo Fabian Pérez Ortega  
**Tesorero:** Dr. Fernando Vicente Frachi Alvariza  
**Vocal Titular:** Dr. Enrique Daniel Chávez Arguello  
**Vocal Titular:** Dr. Arturo Gabriel Pérez Ibarra  
**Vocal Suplente:** Dr. Osvaldo Amadeo Gauto Bogado  
**Vocal Suplente:** Dr. Fernando Masahito Kishida Kunihiro  
**Síndico:** Dr. Enrique Ariel Chávez Arguello

### HEPATOPANCREÁTICO BILIAR

**Presidente:** Dr. Julio César Ramírez Sotomayor  
**Vice Presidente:** Dra. Rosa Irene Sánchez Alvarenga  
**Secretario General:** Dr. José Daniel Andrada Alvarez  
**Secretario de Actas:** Dr. Carlos Andrés Píngst Rojas  
**Tesorero:** Dr. Guido Parquet Villagra  
**Vocal Titular:** Dr. Jacinto Rafael Noguera Arzamendia  
**Vocal Titular:** Dr. Fernando José Heiberger Leguizamón  
**Vocal Suplente:** Dr. Miguel Ferreira Bogado  
**Vocal Suplente:** Dr. José Cirilo Berdejo Bareiro

### SOCIEDAD PARAGUAYA DE CIRUGÍA DE TRAUMA

**Presidente:** Dr. Carlos Chirico  
**Vicepresidente:** Dr. Hugo Lara  
**Secretaria:** Dra. Rozana O'hara  
**Tesorero:** Dr. Enrique Salcedo  
**Vocales Titulares:** Dr. Luis Madelaire - Dra. Monserrat Almada  
**Vocales Suplente:** Dr. Marcelo Correa - Dr. Rubén Varela  
**Síndico:** Odila Ruiz Díaz



## SECRETARÍA DE LA SOCIEDAD PARAGUAYA DE CIRUGÍA:

**Edificio Laboratorios Catedral**  
Santa Ana 433 y Roque Centurión

Miranda (3er piso)

Asunción - Paraguay

Tel: +595 21 608 171 (int. 320) /

+595 21 614 498

**E-mail:** secretaria@sopaci.org.py

**Pág web:** www.sopaci.org.py

**Facebook:** Sociedad Paraguaya  
de Cirugía



## Comisiones directivas de las filiales de la SOPACI

### PEDRO JUAN CABALLERO

**Presidente Honorario:** Dr. Ronald Amado Rolón Morínigo

**Presidente:** Dr. Felipe Ayala Huerta

**Secretario General:** Dr. René Rolón Lailla

**Secretario de Actas:** Dr. Leopoldo Bazán Zapata

**Titulares:** Dr. Eduardo Franco, Dr. Carlos Carmona, Dr. Aldo Duarte, Dr. Pedro Lomaquis, Dra. Carmen Pérez

**Suplentes:** Dr. Carlos Chaparro, Dr. Nelson Collar, Dr. Carlos Agüero, Dr. Luis Fernando Ramoa, Dr. Pedro Chamorro, Dr. César Quevedo, Dr. Juan Carlos Armoa, Dr. Ramón Mario Macchi

**Síndico:** Dr. Aldo Zaracho Saracho

### CIUDAD DEL ESTE

**Presidente:** Dr. Elías Gianni Morel

**Secretario General:** Dr. Anibal Duarte Franco

**Secretario de Actas:** Dr. Daniel Barboza

**Titulares:** Dr. Ignacio Cerezo, Dr. Oscar Cárdenas, Dr. Jan Zavaleta, Dr. Carlos Gómez, Dra. Sonia Guerrero.

**Suplentes:** Dr. Juan Delpino, Dr. Rodney Díaz, Dr. Manuel Rivas, Dr. Christian Flecha, Dr. Carlos Guillermo Melgarejo, Dr. Emilio Giménez

**Síndico:** Dr. Arturo Diarte

### CONCEPCIÓN

**Presidente:** Dr. César Aguilera Martínez

**Secretario:** Dr. César Díaz Sapena

**Vocales:** Dr. Pablo Herébia Cabral, Dr. Héctor Bonzi Talavera

### ENCARNACIÓN

**Presidente:** Dr. Fernando Martínez Bogado

**Secretario:** Dr. Diego Berdejo Figueredo

**Vocales:** Dra. Mónica Vieth García, Dr. Mauricio Cristaldo Grommeck

## PRESIDENTES

Dr. Julio César Perito (1970 - 1973) †

Dr. Miguel Angel Martínez Yaryes (1974) †

Dr. Juan S. Netto (1975) †

Dr. Raúl F. Gómez (1976) †

Dr. Silvio Díaz Escobar (1977 - 1978) †

Dr. Federico Guggiari (1979 - 1980) †

Dr. Francisco Delfino (1981) †

Dr. Silvio Díaz Escobar (1982) †

Dr. David Vanuno Saragusti (1983)

Dr. Augusto R. Martínez (1984)

Dr. Felipe O. Armele (1985)

Dr. Alberto Jou Ontano (1986) †

Dr. René Recalde (1987)

Dr. Carlos Rodríguez (1988)

Dr. Isaac Benito Frutos (1989)

Dr. José A. Andrada (1990)

Dr. Manuel Talavera (1991)

Dr. Carlos Ferreira Russo (1992)

Dr. Roberto Prieto (1993 - 1994)

Dr. Joaquín Villalba (1994 - 1995)

Dr. Pedro Ruiz Díaz (1995 - 1996)

Dr. Víctor Mariano Solalinde (1996 - 1997)

Dr. Castor Samaniego (1997 - 1998)

Dr. Domingo Pizurno (1998 - 1999)

Dr. Roberto Mura (1999 - 2000)

Dr. Juan Olegario Ortiz V. (2000 - 2001) †

Dr. Isaías R. Fretes (2001 - 2002)

Dr. Osmar Cuenca (2002 - 2003)

Dr. José Marín (2003 - 2004)

Dr. Enrique Bellassai (2004 - 2005)

Dr. Hugo Espinoza (2005 - 2006)

Dr. Luís A. Carísimo (2006 - 2007)

Dr. Enrique Bellassai (2007 - 2008)

Dr. Jacinto Noguera (2009 - 2011)

Dr. Bernardo Weisensee (2011 - 2013)

Dr. Osmar Cuenca Torres (2013 - 2015)

Dr. Julio Ramírez Sotomayor (2015 - 2017)

Dr. Miguel Ferreira Bogado (2017 - 2019)

## MIEMBROS HONORARIOS

Dr. Manuel Riveros †

Dr. Manuel Giagni †

Dr. Pedro De Felice †

Dr. Ramón Doria †

Dr. René Favalaro (Argentina) †

Dr. Domingo Liota (Argentina)

Dr. Pedro Ciesco (Argentina)

Dr. Michel Latarjet (Francia) †

Dr. Fernando Montero †

Dr. Juan S. Netto †

Dr. Silvio Díaz Escobar †

Dr. Julio César Perito †

Dr. Pacian Andrada †

Dr. Emilio Constanzo †

Dr. Raúl Gómez †

Dr. Federico Guggiari †

Dr. Alberto Jou Ontano †

Dr. Miguel A. Martínez Yaryes †

Dr. Benito Frutos

Dr. David Vanuno

Dr. Francisco Delfino †

Dr. Francisco Quiñónez

Dr. Arnaldo Silvero Sarubi †

Dr. Oscar Ortiz Airdi

Dr. Miguel Arístides Aguilar

Dr. Calixto Vera González †

Dr. René Recalde

Dr. Ramiro García Varesini

Dr. David Obregón

Dr. Vicente Molinas

Dr. Ronald Rolón

Dr. Juan O. Ortiz V. †

# MIEMBROS CORRESPONDIENTES EXTRANJEROS

Una gran cantidad de colegas cirujanos de Latinoamérica y del resto del mundo han sido nominados como " Miembros Correspondientes Extranjeros". El listado completo incluye a los siguientes doctores:

## ARGENTINA

Francisco Alomar  
Jorge A. Ferreira  
Jorge Merello  
Armando C. Romero  
Elías Hurtado Hoyo  
Pedro Fernández  
Flavio Santinelli  
José Speranza  
Luis Durand  
Rubén Padin  
Enrique M. Beveraggi  
Rodolfo Mazzariello  
Miguel A. García Casella  
Rodolfo Vidal E.  
Héctor Santangelo  
Mariano Giménez  
Alejandro Ring  
Jorge Dodera  
Francisco Suarez Anzorena  
Román Civilotti- Formosa  
Eduardo Saad  
Pedro Ferraina  
Leao Puesch  
Alfredo Graziano  
Luis Gramática  
Fernando Serra  
Ricardo Torres - Corrientes  
Juan Pekolj  
Oscar Mazza  
Claudio Brandi  
Mariano Palermo  
Alejandro de la Torre  
Ezequiel Palmisano  
Oscar Imventarza  
Javier Lendoire  
Sung Ho Hyon

Ricardo Oddi  
Gustavo Kohan  
David Smith

## BOLIVIA

Germán Terrazas Rovira

## BRASIL

Sergio Brenner - Curitiba  
Alcino Lázaro Da Silva  
José Camargo - Porto Alegre  
Marcelo Ribeiro  
Joaquín Gama Rodríguez  
Charly Genro Camargo  
Eugenio Bueno Ferreira  
José E. Monteiro Da Cunha  
Angelita Habr Gama  
Marilles Porto Matto  
Kiyoshi Hashiba  
Daher Cutait - San Pablo  
Ruy Ferreira Santos  
Paulo Herman- Sao Paulo  
Julio C. Saucedo M.  
Benedito Mauro Rossi  
Joao Bautista Marquesini  
Luiz Paulo Kowalski  
Enrique Axfonso de Souza e Silva  
Alice Capobianco  
Gerardo Magela Gómez Da Cruz  
Raúl Cutait  
Pio Furtado  
Wilson Pollara  
Eduardo Boccinni  
William Saad  
Roberto Kis- San Pablo  
Carlos Domene  
Luiz Pereira Lima  
Edmundo Machado Ferraz

William Saad  
Felipe Coimbra  
Marcel Machado  
Luiz Paulo Kowalski  
Gustavo Fraga

## COLOMBIA

Mario Rueda Gómez  
Ricardo Ferrada  
Hernando Abaunza  
Oswaldo Borraez

## CHILE

Alfredo Sepúlveda  
Ronald De La Cuadra  
Claudio Navarrete  
Jorge Larach Said  
Pedro Llorens  
Juan Reyes Farías  
Christian Jensen  
Exequiel Lirá del Campo  
Italo Braghetto  
Attila Csendes  
Rodrigo Aparicio  
Julián Varas  
Rodrigo Aparicio

## EEUU

Edwin Beven  
Mirian Curet  
Mohan Airan  
Henry Lynch  
Said Dae  
Juan Sarmiento  
David W. Kinner  
Henry Pitt  
Rao Ivatury  
Raymond Dieter

Robert C. Moesinger - Utah  
Adrian Ortega  
Ian C. Lavery - Cleveland  
Demetrius Demetriades  
Kenneth Mattox  
Carlos Pellegrini  
Horacio D'Agostino  
Hugo Villar - Arizona  
Miguel Burch  
Gazi Zibari

## ESPAÑA

José Manuel Figueroa  
Manuel Gómez  
Álvaro Díaz de Liaño - Pamplona  
Carlos Ballesta López -Barcelona  
José García Buitron  
Jesús Loscertales - Sevilla  
Joseph Rius

## FRANCIA

Henry Bismuth - Paris  
Jean Moreaux - París  
Jean Denis  
Pierre Mulsant - Lyon  
Paul Maiclet - Lyon  
Jean Pierre Neidhart  
Juan Iovanna  
Jean Pourcher  
François Rousset  
François Tronc - Lyon

## GUATEMALA

Roberto Gallardo

## MÉXICO

Jorge Cervantes

Fidel Ruiz Healy  
Juan Carlos Mayagoitia  
Alfredo Vicencio Tovar  
Alejandro Weber  
Héctor Armando Cisneros  
Alberto Villazón  
Francisco Barrera  
Adriana Hernández López  
Alberto Basilio

## PERÚ

José de Vinatea  
Augusto Brazzini

## URUGUAY

Alberto Estefan  
Edgardo Torterolo  
Luis Ruso  
Alvaro Piazze  
Raúl C. Praderi  
Ricardo Voelker  
Guido Berro  
Celso Silva  
Gonzalo Estape  
Héctor Geninazi  
Jorge Nin Vivó

## JAPÓN

Tatsuo Yamakawa

## CANADÁ

Michel Gagner

## ITALIA

Franco Roviello

## CONGRESO PARAGUAYO DE CIRUGÍA - PRESIDENTES

I Congreso, 1980 .....Dr. Juan S. Netto  
II Congreso, 1982 ..... Dr. Federico Guggiari  
III Congreso, 1984 .....Dr. Silvio Díaz Escobar  
IV Congreso, 1986..... Dr. David Vanuno S.  
V Congreso, 1988..... Dr. Miguel A. Martínez Yaryes  
VI Congreso, 1990.....Dr. René Recalde  
VII Congreso, 1992 ..... Dr. Felipe Armele  
VIII Congreso, 1994 .....Dr. Carlos Ferreira R.  
IX Congreso, 1996.....Dr. Joaquín Villalba  
X Congreso, 1998.....Dr. Pedro Ruiz Díaz

XI Congreso, 2001 ..... Dr. José Marín  
XII Congreso, 2004 .....Dr. Ricardo Fretes  
XIII Congreso, 2006 .....Dr. José Andrada  
XIV Congreso, 2008..... Dr. Enrique Bellassai  
XV Congreso, 2010 .....Dr. Osmar Cuenca Torres  
XVI Congreso, 2012..... Dr. Anibal Filártiga Lacroix  
XVII Congreso, 2014..... Dr. Roberto Mura  
XVIII Congreso, 2016 ..... Dr. Julio Ramirez Sotomayor  
XIX Congreso, 2018 .....Dr. Jacinto Noguera Arzamendia



# CIRUGÍA PARAGUAYA

Órgano Científico de la Sociedad  
Paraguaya de Cirugía (SOPACI)

## CONTENIDO

### EDITORIAL

Ahora si hay un solo mundo.....6

### ARTÍCULOS ORIGINALES

**Causas de conversión de colecistectomía videolaparoscópica en la Segunda Cátedra de Clínica Quirúrgica y el Servicio de Urgencias del Hospital de Clínicas, FCM UNA (2015-2018)** / Christian Miranda, Christian Armele, Alejandra Alfonzo, José Aranda, Sebastián Cameron, Diana Chávez, Nadia Duré, Sebastián Ocampo, Santiago Villalba, Gustavo Machaín Vega.....7

**Prevalencia del Cáncer de Esófago y su tratamiento Quirúrgico en un Hospital de alta complejidad durante el periodo enero 2016-diciembre 2018** / Arnaldo José Montiel Roa, Antonella Dragotto Galván, Leila Melissa Mereles, Sergio David Mora Garbini, Brenda Margarita Rojas Franco, Brenda Betsabet Balmaceda Rodrigues.....12

**Manejo quirúrgico de la acalasia esofágica en el Hospital Central del IPS durante el periodo enero 2016 a diciembre 2018** / Arnaldo José Montiel Roa, Brenda Margarita Rojas Franco, Antonella Dragotto Galván, Sergio David Mora Garbini.....16

**Incidencia de lesiones quirúrgicas de vías biliares en el Servicio de Cirugía del Hospital Militar Central FFAA. Periodo Enero 2018 a Junio 2019** / Darío Fretes, Hernando Raúl Cardozo A., Alejandro Manuel Caballero R., Amanda Fretes, Cynthia Verdecchia.....19

**Triple incisión umbilical para la colecistectomía videolaparoscópica / Herrera Cabral, Héctor Rolando, Acevedo Jara, Angel Julián, Nelson Inocencio Ortellado Narváez, Pedrozo Amarilla, Luz Analía.....22**

### REPORTES DE CASOS

**Duodenopancreatectomía cefálica en neoplasia papilar mucinosa intraductal. A propósito de un caso** / Dennis Cabral, Marcelo Ramírez, Edith Martínez.....26

**Esplenopancreatectomía corporocaudal videoasistida por tumor de Frantz** / Dayhana Duarte, Marcos Delgado, Soel Feltes, Michel Kostinchok, Miguel Ferreira.....28

**Metástasis ósea como primera manifestación de Carcinoma Diferencial de Tiroides** / Francisco Perrotta, Javier Brizuela, Luz García, Pedro Ortiz, Alejandro Arévalo.....30

**Hernia de Morgagni. Hernia diafragmática poco frecuente / Gonzalo Perrone, Martín Salvatierra, Daniel González.....32**

**Reconstrucción con colgajo de trapecio: una alternativa para coberturas difíciles** / Jose Sandoval, Rodrigo Hamuy, Elvio Méndez, Celso Aldana.....34

REGLAMENTO PARA AUSPICIO DE ACTIVIDADES.....36

### EDITORIAL

Now there is only one world.....6

### ORIGINAL ARTICLES

**Causes of conversion of videolaparoscopic cholecystectomy in the Second Department of Surgical Clinic and the Emergency Department of the Hospital de Clínicas, FCM UNA (2015-2018)** / Christian Miranda, Christian Armele, Alejandra Alfonzo, José Aranda, Sebastián Cameron, Diana Chávez, Nadia Duré, Sebastián Ocampo, Santiago Villalba, Gustavo Machaín Vega.....7

**Prevalence of Esophageal Cancer and its Surgical treatment in a high-complexity Hospital from January 2016 to December 2018** / Arnaldo José Montiel Roa, Antonella Dragotto Galván, Leila Melissa Mereles, Sergio David Mora Garbini, Brenda Margarita Rojas Franco, Brenda Betsabet Balmaceda Rodrigues.....12

**Surgical management of the esophageal achalasia in the IPS Central Hospital from January 2016 to December 2018** / Arnaldo José Montiel Roa, Brenda Margarita Rojas Franco, Antonella Dragotto Galván, Sergio David Mora Garbini.....16

**Incidence of surgical injuries of biliar routes in the Surgery Service of the Central FFAA Military Hospital. Period January 2018 to June 2019** / Darío Fretes, Hernando Raúl Cardozo A., Alejandro Manuel Caballero R., Amanda Fretes, Cynthia Verdecchia.....19

**Triple umbilical incision for videolaparoscopic cholecystectomy / Herrera Cabral, Héctor Rolando, Acevedo Jara, Angel Julián, Nelson Inocencio Ortellado Narváez, Pedrozo Amarilla, Luz Analía.....22**

### CASE REPORTS

**Cephalic duodenopancreatectomy in intraductal mucinous papillary neoplasia. Case report** / Dennis Cabral, Marcelo Ramírez, Edith Martínez.....26

**Splenopancreatectomy corporocaudal video-assisted tumor Frantz/ Dayhana Duarte, Marcos Delgado, Soel Feltes, Michel Kostinchok, Miguel Ferreira.....28**

**Bone metastasis as the first manifestation of Differential Thyroid Carcinoma** / Francisco Perrotta, Javier Brizuela, Luz García, Pedro Ortiz, Alejandro Arévalo.....30

**Morgagni Hernia. Infrequent diaphragmatic hernia / Gonzalo Perrone, Martín Salvatierra, Daniel González.....32**

**Reconstruction with trapezia flap: alternative for difficult coverage / Jose Sandoval, Rodrigo Hamuy, Elvio Méndez, Celso Aldana.....34**

REGULATION FOR SPONSORSHIP OF ACTIVITIES.....36

## Ahora si hay un solo mundo

El momento por el que el mundo atraviesa actualmente con la pandemia del coronavirus hace reevaluar en la vida de las personas y de los países varias situaciones que mantenían nuestra mirada desviada de lo importante.

La aparición de esta enfermedad y su propagación hicieron caer mitos como lo son las fronteras, demostró que no importa el dinero ya que no respeta clases sociales, ya no hay países del primer mundo o tercero todos estamos genuflexos ante lo que está ocurriendo generando una especie de pánico que nos lleva a “limpiar” esa mirada y ver lo que de verdad existe.

Existen las personas y ellas necesitan cosas básicas una de ellas la salud, se escuchaba que en todos los países existían cada vez más denuncias contra el actuar médico sin embargo ahora son los héroes... los valientes... la muralla...

Creo que cada persona es el héroe, el valiente o la muralla día a día cumpliendo con lo que el sistema sanitario pide, que no es demasiado, quedarse en casa, lavarse las manos, evitar contactos... Asumamos todos el rol que a todos nos corresponde y así salvemos a la mayor cantidad de personas que podamos recordando que el mundo es uno solo y lo importante son las personas.

El editor.

## Now there is only one world

The moment the world is currently going through with the coronavirus pandemic makes us reevaluate in the lives of people and countries various situations that kept our gaze deviant from what is important.

The appearance of this disease and its spread brought down myths such as borders, it showed that money does not matter since it does not respect social classes, there are no more first world or third countries we are all genuflected before what is happening generating a species panic that leads us to “clean” that look and see what really exists.

There are people and they need basic things, one of them health, it was heard that in all countries there were more and more complaints against medical action, but now they are the heroes ... the brave ... the wall ...

I believe that each person is the hero, the brave or the wall every day, fulfilling what the health system asks for, which is not too much, staying at home, washing hands, avoiding contacts ... Let's all assume the role that corresponds to all of us And so let's save as many people as we can remembering that the world is one and the important thing is people.

The editor.

# Causas de conversión de colecistectomía videolaparoscópica en la Segunda Cátedra de Clínica Quirúrgica y el Servicio de Urgencias del Hospital de Clínicas, FCM UNA (2015-2018)

## *Causes of conversion of videolaparoscopic cholecystectomy in the Second Department of Surgical Clinic and the Emergency Department of the Hospital de Clínicas, FCM UNA (2015-2018)*

*Christian Miranda<sup>1</sup>, Christian Armele\*, Alejandra Alfonzo\*\*, José Aranda\*\*, Sebastián Cameron\*\*, Diana Chávez\*, Nadia Duré\*, Sebastián Ocampo\*\*, Santiago Villalba\*\*, Gustavo Machaín Vega\*\*\**

*Universidad Nacional de Asunción, Facultad de Ciencias Médicas, Hospital de Clínicas, II Cátedra de Clínica Quirúrgica. Paraguay*

### RESUMEN

**Introducción:** La colecistectomía por videolaparoscopia es el procedimiento estándar para la colelitiasis sintomática, sin embargo, existen casos en los que se debe proceder a la conversión a cirugía abierta. El objetivo fue identificar las causas de conversión de colecistectomías laparoscópicas en el Hospital de Clínicas. **Materiales y métodos:** Estudio descriptivo, de corte transversal, muestreo no probabilístico. Se analizaron 509 fichas clínicas de la Segunda Cátedra de Clínica Quirúrgica y el servicio de Urgencias de Adultos del Hospital de Clínicas (2015-2018), incluyendo variables como conversión de la cirugía laparoscópica a abierta, causa de conversión, tiempo quirúrgico, cirugía programada o de urgencia, diagnóstico pre y postoperatorio, complicaciones y comorbilidades. **Resultados:** El 72,9% era de sexo femenino. El principal motivo de consulta fue dolor en hipocondrio derecho (52,65%). El 7,1% de las cirugías fueron convertidas y la principal causa fue debido a adherencias (44,44%). El tiempo quirúrgico medio fue de 97,65± 45,41 minutos. La principal complicación fue la hemorragia del lecho vesicular (1,2%). **Conclusión:** Las causas más comunes de conversión fueron adherencias, hemorragia en el lecho vesicular, fallas técnicas y dificultad para el reconocimiento de elementos anatómicos.

**Palabras clave:** colecistectomía, videolaparoscópica, conversión.

### ABSTRACT

**Introduction:** Videolaparoscopic cholecystectomy is the standard procedure for symptomatic cholelithiasis, however, there are cases in which it is not possible to perform cholecystectomy by videolaparoscopy and the conversion to open surgery should be performed. The aim was to identify the causes of conversion of laparoscopic cholecystectomies in the Hospital de Clínicas. **Materials and methods:** Descriptive, cross-sectional study, non-probabilistic sampling. 509 clinical records were analyzed from the Second Department of Surgical Clinic and the Adult

Emergency Department of the Hospital de Clínicas (2015-2018). Variables were included such as conversion of laparoscopic surgery to open, cause of conversion, surgical time, scheduled or emergency surgery, pre and postoperative diagnosis, complications and comorbidities. **Results:** 72.9% were female. The main reason for consultation was pain in the right hypochondrium (52.65%). Only 7.1% were converted and the main cause was due to adhesions (44.44%). The mean surgical time was 97.65 minutes. The main complication was bleeding from the gallbladder bed (1.2%). **Conclusion:** The most common causes of conversion were adhesions, bleeding from the gallbladder bed, technical failures and difficulty in recognizing anatomical elements.

**Key words:** cholecystectomy, videolaparoscopic, conversion.

### INTRODUCCIÓN

La colecistectomía por vía laparoscópica (CVL) ofrece un tratamiento eficaz y seguro para pacientes con enfermedades sintomáticas de litiasis vesicular, constituyendo el tratamiento de elección para dicha afección<sup>(1,2)</sup>. Las ventajas de la CVL son una restitución temprana de la función intestinal, menor dolor postoperatorio, ventaja estética, menor estancia hospitalaria, mejor visión del campo quirúrgico, reincorporación más temprana a las actividades diarias y menor costo general<sup>(2)</sup>.

Las complicaciones mayores son menos frecuentes por vía laparoscópica (<5%). Se considera un procedimiento seguro no solo en cirugía electiva sino también en cirugía de urgencia<sup>(3)</sup>. Algunas variables preoperatorias pueden ayudar a predecir el riesgo de conversión en un paciente o la dificultad de

\* Médico Agregado, Instructor


\*\* Estudiantes del quinto año de Medicina y Cirugía

\*\*\* Profesor Titular, Jefe de Cátedra y Servicio

Datos para correspondencia: Alejandra Alfonzo. Correo electrónico: alealfonzo9@gmail.com. Dirección: Caacupemi-Areguá. Celular: 0985491639

Autor principal: Dr. Christian Miranda. Correo electrónico: chris.mir@hotmail.com

Recibido: 05 febrero 2020 - Aceptado: 11 febrero 2020

 Este es un artículo publicado en acceso abierto bajo una licencia Creative Commons

la operación. Una apreciación de estos factores predictivos de conversión puede permitir una planificación adecuada por parte del paciente, el cirujano y la institución<sup>(4)</sup>.

Los factores responsables de la conversión pueden ser tridimensionales: relacionados con el paciente, como anatomía no clara, variaciones anatómicas, adherencias, sangrado excesivo o trauma visceral<sup>(5)</sup>; relacionado con el cirujano, como el nivel de experiencia; y equipos relacionados como la electricidad o fallas técnicas. En diferentes estudios, se informó una tasa de conversión de 1,5–19%. La tasa de conversión está fuertemente relacionada con la experiencia de un cirujano, la selección de pacientes y la calidad del equipo<sup>(3)</sup>.

Una investigación de datos preoperatorios e imágenes de diagnóstico utilizando el tiempo de operación o la tasa de conversión abierta como indicadores de dificultad quirúrgica en casos de colelitiasis sintomática identificó el índice de masa corporal, vesícula biliar no visualizada en la colangiografía preoperatoria, longitud del conducto cístico, temperatura y hallazgos anormales en la tomografía computarizada como cinco factores que afectaron significativamente el tiempo requerido para la colecistectomía<sup>(6)</sup>. Otro estudio encontró que tres factores como son el engrosamiento de la pared de la vesícula biliar, las piedras enclavadas en el cuello y la duración de la proteína C reactiva elevada contribuyeron a un tiempo de operación prolongado, y muchos otros estudios han encontrado que factores como el sexo masculino, el recuento elevado de glóbulos blancos, la albúmina baja, la bilirrubina alta, la retención de líquidos en toda la vesícula biliar y la diabetes predicen la conversión a cirugía abierta<sup>(7)</sup>. Un meta-análisis de los resultados recopilados de estos estudios observacionales identificó el engrosamiento de la pared de la vesícula biliar (> 4 a 5 mm) en la ecografía, el sexo masculino, la edad avanzada y la obesidad como factores de riesgo para la conversión abierta<sup>(8)</sup>.

Ningún ensayo controlado aleatorio ha investigado los méritos y desventajas de la conversión abierta, pero un meta-análisis encontró que la conversión abierta no tuvo ningún efecto en la tasa de complicaciones postoperatorias locales<sup>(9)</sup>.

Aun así, con todas las ventajas relacionadas a la vía laparoscópica y contando con los recursos necesarios para su realización, en hospitales escuela se continúa accediendo por la vía abierta, debido a que las destrezas requeridas para el procedimiento laparoscópico son indispensables incluso para cirujanos experimentados.

## OBJETIVO GENERAL

Identificar las causas de conversión de colecistectomías por vía laparoscópica a cirugía abierta en la Segunda Cátedra de Clínica Quirúrgica y el servicio de Urgencias de Adultos del Hospital de Clínicas, desde enero del 2015 a diciembre del 2018.

## MATERIALES Y MÉTODOS

Se realizó un estudio de carácter observacional, descriptivo, de corte transversal. Los datos fueron recolectados en forma retrospectiva de 509 pacientes que fueron intervenidos por colecistectomía vía laparoscópica mediante un muestreo no probabilístico por conveniencia, abarcando 4 años, desde enero del 2015 a diciembre del 2018.

Se analizaron fichas clínicas de pacientes operados en el ser-

vicio de la Segunda Cátedra de Clínica Quirúrgica y el servicio de Urgencias de Adultos del Hospital de Clínicas de la Facultad de Ciencias Médicas de la Universidad Nacional de Asunción (FCM-UNA), Paraguay. Cabe mencionar que el hospital posee dos cátedras de Clínica Quirúrgica, de las cuales se incluyeron las cirugías programadas de la Segunda Cátedra y cirugías de urgencia del servicio de Urgencias de Adultos.

Formaron parte del estudio pacientes con el diagnóstico clínico preoperatorio de patologías vesiculares como colecistitis aguda, colecistitis crónica, colecistolitiasis y pancreatitis aguda biliar, corroboradas por métodos auxiliares como el ultrasonido, que requirieron intervención quirúrgica de urgencia o de forma programada durante el periodo mencionado anteriormente.

Se excluyeron fichas consideradas como incompletas al no tener datos de las variables utilizadas en este estudio, colecistectomías parciales, colecistectomías asociadas a cirugía bariátrica, colecistectomías con incisiones no convencionales.

Los datos recolectados incluyeron variables como las sociodemográficas (edad, sexo, procedencia), motivo de consulta, conversión de la cirugía laparoscópica a abierta, causa de conversión, tiempo quirúrgico, cirugía programada o de urgencia, diagnóstico pre y postoperatorio, complicaciones y comorbilidades. Además, se consideró el rango del cirujano principal, pudiendo ser este cirujano de staff o cirujano residente.

La duración de la cirugía se calculó desde la primera incisión de piel del primer puerto de entrada hasta el cierre o sutura de todos los puertos incididos en la pared abdominal.

## Análisis estadísticos

Las variables se analizaron con el Statistical Package for Social Sciences (SPSS) for Windows 24 (IBM SPSS Inc., Chicago, EE. UU).

Los valores con distribución normal fueron presentados con promedio y desviación estándar, y los valores sin distribución normal fueron presentados con rango. Las variables categóricas se presentaron como números y porcentajes. Los test Chi-cuadrado y de Fischer se usaron para comparar variables categóricas. En el análisis estadístico,  $P < 0,05$  con un intervalo de confianza del 95% y un margen de error de 5% fue considerado estadísticamente significativo.

## Cuestiones éticas

Se respetaron los principios de Bioética mencionados a continuación:

- Beneficencia: Tanto para la ciencia como para la salud.
- No maleficencia: El presente estudio no perjudicó en absoluto a ninguna persona, ya que los materiales utilizados fueron fichas clínicas.
- Confidencialidad: Se mantuvo el anonimato de los pacientes.

Los datos fueron obtenidos a partir de fichas de pacientes de la Segunda Cátedra de Clínica Quirúrgica y el servicio de Urgencias de Adultos y fueron extraídos del archivo con previa autorización de las autoridades pertinentes.

## RESULTADOS

En el periodo 2015-2018 se realizaron 3135 colecistectomías en el Hospital de Clínicas, de las cuales 1611 (51,38%) fueron por abordaje videolaparoscópico, de estas últimas fueron incluidas



509 (31,59%) colecistectomías por vía laparoscópica en este estudio. La edad media de los pacientes operados fue de  $40,33 \pm 14,7$  (16-83) años y 371 (72,9%) eran de sexo femenino (**Figura 1**). De los 509 pacientes, 287 (56,38%) procedían del área urbana.

Con respecto a los motivos de consulta, 268 pacientes (52,65%) se presentaron por dolor en hipocondrio derecho y 191 (37,52%) por dolor en epigastrio.

Como comorbilidades, 100 pacientes (19,64%) tenían hipertensión, 58 (11,39%) pancreatitis aguda y 23 (4,51%) diabetes mellitus (**Figura 2**).

Del total de cirugías (509), 36 (7,1%) fueron convertidas a cirugías abiertas, de estas 18 (50%) fueron cirugías de urgencia, 27 (75%) fueron en mujeres, los cirujanos fueron residentes en 28 (77,77%) y el tiempo promedio quirúrgico fue  $97,64 \pm 45,41$  min cuando los cirujanos fueron residentes y  $97,16 \pm 45,10$  min cuando fueron médicos del staff. **Tabla 1**.

Las causas de dichas conversiones fueron: 16 (44,44%) por firmes adherencias, 6 (16,66%) debido a hemorragia en el lecho vesicular que no se pudo controlar, 6 (16,66%) por problemas técnicos, 5 (13,88%) por dificultad en el reconocimiento de es-

tructuras anatómicas y los restantes debido a otras causas (**Figura 3**).

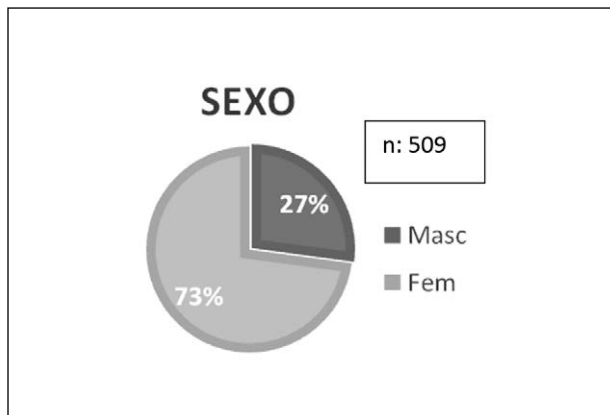
En cuanto al tipo de cirugía, 275(54%) fueron programadas y 234 (46%) urgencias; el tiempo quirúrgico fue de  $97,65 \pm 45,41$  minutos. Con respecto al tipo de cirujano, 391 pacientes (76,81%) fueron operados por residentes y 118 (23,18%) por médicos pertenecientes al staff. **Tabla 2**.

Las complicaciones encontradas fueron: 6 pacientes (1,2%) con hemorragia en el lecho vesicular, 6 (1,2%) con lesión biliar y 2 (0,4%) con infección del sitio quirúrgico. El diagnóstico posquirúrgico fue en 284 (55,79%) litiasis vesicular, 137 (26,9%) colecistitis aguda y 63 (12,37%) colecistitis crónica.

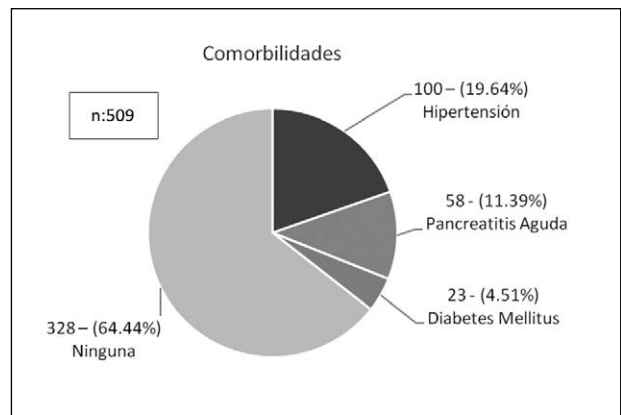
Por último, se encontró asociación entre la leucocitosis al ingreso y la conversión a cirugía abierta ( $P = 0,02$ ).

## DISCUSIÓN

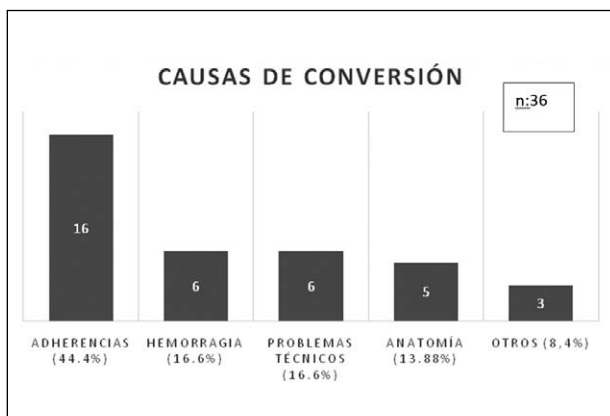
Actualmente, la colecistectomía vía laparoscópica (CVL) constituye el procedimiento quirúrgico de elección para el tratamiento de la coledolitiasis<sup>(10,11)</sup>. Más del 80% de las colecistectomías se realizan por vía laparoscópica en los países desarrollados<sup>(4,12,13)</sup>



**Figura 1:** Distribución según sexo de los pacientes.



**Figura 2:** Frecuencia de comorbilidades presentadas por los pacientes.



**Figura 3:** Causas de conversión de cirugía videolaparoscópica a cirugía abierta

**Tabla 1:** Conversiones y tiempo medio quirúrgico según el cirujano (n:36)

	Staff	Residente
Cirugía de urgencia	4	14
Cirugía programada	4	14
Tiempo medio quirúrgico	$97,64 \pm 45,41$ min	$97,16 \pm 45,10$ min

**Tabla 2:** Conversión de colecistectomías según el tipo de cirugía: cirugías de urgencia y cirugías programadas

Tipo de cirugía	Cirugías Videolaparoscópicas	Conversión a cirugía abierta
Urgencia	234	18
Programada	275	18

mientras que, en nuestro hospital, se realizan dichos procedimientos en un 51,38%, según los hallazgos de este estudio.

La edad promedio (40 años) y el predominio del sexo femenino (72,9%) de los pacientes operados arrojaron valores similares a los encontrados en la literatura<sup>(11,14)</sup>.

La conversión intraoperatoria de una CVL a cirugía abierta convencional puede ser necesaria para prevenir daños (ej: lesión de vías biliares), para tratar complicaciones intraoperatorias (ej: hemorragia, lesión intestinal) y ante factores propios del paciente. Además, influye la experiencia del cirujano<sup>(5,11,15,16,17)</sup>. Por otro lado, fallas técnicas con respecto al equipo de laparoscopia o la energía eléctrica no son reportadas actualmente como causa de conversión en países desarrollados, pero sí figuran en estudios de países en vías de desarrollo<sup>(15-17)</sup>.

La frecuencia de conversión de colecistectomía laparoscópica a colecistectomía convencional (cirugía abierta) fue de 7.1 %, similar a lo reportado en estudios de hospitales de México y Chile en donde se mencionan tasas de conversión de 5 y 7%, respectivamente<sup>(15,18)</sup>. Otros estudios, principalmente de Estados Unidos y otros países desarrollados, muestran valores menores que oscilan entre 2,6 y 4,9%<sup>(1,4,17,14)</sup>. También han sido reportados valores superiores al 10%, sobre todo en estudios de países en vías de desarrollo<sup>(19)</sup>.

Con respecto a las causas de conversión, los hallazgos por orden de frecuencia del presente estudio fueron firmes adherencias lo que conlleva una difícil disección, seguida de hemorragia en el lecho vesicular que no se pudo controlar, problemas técnicos ya sea con el equipo de laparoscopia o con factores relacionados al quirófano mismo y, por último, dificultad en el reconocimiento de estructuras anatómicas. Varios estudios reportaron una distribución similar en cuanto a las causas de conversión. Raschid y cols, reportaron como causa más frecuente la disección difícil por adherencias<sup>(15)</sup> así como Ocadiz Carrasco y cols<sup>(16)</sup>, Sakpal y cols<sup>(14)</sup>.

Algunos estudios reportan leves diferencias en cuanto a las causas de conversión, como Falcioni y cols en un estudio unicéntrico sobre la experiencia con la CVL en un hospital de Buenos Aires, donde reportaron que las causas más frecuentes de conversión fueron dificultad quirúrgica, litiasis coledociana, duda anatómica y por último complicaciones intraoperatorias como el sangrado del lecho vesicular<sup>(20)</sup> y Le Viet y cols<sup>(1)</sup>, quienes des-

cribieron como causa más frecuente a la inflamación (colecistitis aguda) en un estudio realizado en el Greenville Hospital System University Medical Center<sup>(1)</sup>.

En cuanto a datos nacionales, Machain y cols describieron una tasa de 6% de conversión en nuestro hospital por complicaciones intraoperatorias como dificultad para el reconocimiento de estructuras anatómicas y sangrado del lecho vesicular, estudio realizado en el 2017 donde incluyeron 50 colecistectomías<sup>(21)</sup>.

El tiempo quirúrgico de este estudio fue de  $97,65 \pm 45,41$  minutos. Esto no difiere demasiado con la literatura internacional. Un estudio multicéntrico de 166 hospitales del Reino Unido, donde incluyeron a 8820 pacientes, informó un tiempo quirúrgico promedio de 60 minutos para las colecistectomías video-laparoscópicas no convertidas y 120 minutos para las cirugías convertidas<sup>(11)</sup>.

Con respecto a las complicaciones quirúrgicas, los hallazgos fueron hemorragia que no se pudo controlar (1,2%), lesión biliar (1,2%) e infección del sitio quirúrgico (0,4%), valores superiores a los reportados en estudios de Latinoamérica. En el trabajo multicéntrico de Hepp y Ríos, que incluye 35.014 colecistectomías laparoscópicas realizadas en 42 hospitales de Chile las lesiones de la vía biliar fueron halladas en un 0,23% para lesiones del colédoco y 0,33% si se incluyen a las lesiones del cístico. Csendes y cols. en un estudio que incluyó 26 hospitales de Chile describió una prevalencia de 0,3% para lesiones de la vía biliar en un total de 25.007 pacientes operados. Ibáñez y cols, en un estudio de 10 años en el hospital escuela Universidad Católica de Chile reportaron 0,73 % de infección de herida operatoria<sup>(18)</sup>.

Por último, se encontró asociación significativa entre leucocitosis y la conversión de CVL a cirugía abierta, lo cual coincide con la literatura<sup>(5,22)</sup>. En contraste con varios estudios, no se halló asociación significativa entre sexo masculino y edad avanzada con la conversión a cirugía abierta<sup>(11,14,16,23)</sup>.

La frecuencia de conversión (7,1%) en el Hospital de Clínicas de la Facultad de Ciencias Médicas de Paraguay, así como las causas de conversión, las características clínicas y sociodemográficas (edad, sexo, etc.) coinciden con datos de la literatura.

La conversión de colecistectomías laparoscópicas no debe ser considerada como un error o fracaso de la cirugía, sino como una decisión acertada ante ciertas situaciones de difícil resolución por abordaje laparoscópico.

## REFERENCIAS BIBLIOGRÁFICAS

1. Gollan JL, Bulkley GB, Diehl AM, Elashoff JD, Federle MP, Hogan WJ, et al. Gallstones and Laparoscopic Cholecystectomy. *JAMA*. 24 de febrero de 1993;269(8):1018-24.
2. Ghadban BR. Assessment of the difficulties in laparoscopic cholecystectomy among patients at Baghdad province. *Ann Med Surg (Lond)*. 27 de marzo de 2019;41:16-9.
3. Rashid T, Naheed A, Farooq U, Iqbal M, Barkat N. Conversion of laparoscopic Cholecystectomy into open Cholecystectomy: An experience in 300 cases. *J Ayub Med Coll Abbottabad*. marzo de 2016;28(1):116-9.
4. Kama NA, Kologlu M, Doganay M, Reis E, Atli M, Dolapci M. A risk score for conversion from laparoscopic to open cholecystectomy. *The American Journal of Surgery*. 1 de junio de 2001;181(6):520-5.
5. Gholipour C, Fakhree MBA, Shalchi RA, Abbasi M. Prediction of conversion of laparoscopic cholecystectomy to open surgery with artificial neural networks. *BMC Surg*. 21 de agosto de 2009;9(1):13.
6. Sakuramoto S, Sato S, Okuri T, Sato K, Hiki Y, Kakita A. Preoperative evaluation to predict technical difficulties of laparoscopic cholecystectomy on the basis of histological inflammation findings on resected gallbladder. *The American Journal of Surgery*. 1 de febrero de 2000;179(2):114-21.
7. Cho KS, Baek SY, Kang BC, Choi H-Y, Han H-S. Evaluation of preoperative sonography in acute cholecystitis to predict technical difficulties during laparoscopic cholecystectomy. *Journal of Clinical Ultrasound*. 2004;32(3):115-22.
8. Rothman JP, Burcharth J, Pommergaard H-C, Viereck S, Rosenberg J. Preoperative Risk Factors for Conversion of Laparoscopic Cholecystectomy to Open Surgery - A Systematic Review and Meta-Analysis of Observational Studies. *DSU*. 2016;33(5):414-23.
9. Borzelloni G, Sauerland S, Minicozzi AM, Verlato G, Di Pietrantonj C, de Manzoni G, et al. Laparoscopic cholecystectomy for severe acute cholecystitis. A meta-analysis of results. *Surg Endosc*. 1 de enero de 2008;22(1):8-15.
10. Le VH, Smith DE, Johnson BL. Conversion of Laparoscopic to Open Cholecystectomy in the Current Era of Laparoscopic Surgery [Internet]. 2012 [citado 24 de julio de 2019]. Disponible en: <https://www.ingentaconnect.com/content/sesc/tas/2012/00000078/00000012/art00033#expand/collapse>
11. Sutcliffe RP, Hollyman M, Hodson J, Bonney G, Vohra RS, Griffiths EA, et al. Preoperative risk factors for conversion from laparoscopic to open cholecystectomy: a validated risk score derived from a prospective U.K. database of 8820 patients. *HPB (Oxford)*. 2016;18(11):922-8.
12. Richards MK, McAteer JP, Drake FT, Goldin AB, Khandelwal S, Gow KW. A National Review of the Frequency of Minimally Invasive Surgery Among General Surgery Residents: Assessment of ACGME Case Logs During 2 Decades of General Surgery Resident Training. *JAMA Surg*. 1 de febrero de 2015;150(2):169-72.
13. Cajamalqui A, Trinidad S. Estudio comparativo de colecistectomía por vía laparoscópica versus convencional en el Hospital de Tarma - 2017. Universidad Peruana Los Andes [Internet]. 2019 [citado 24 de julio de 2019]; Disponible en: <http://repositorio.upla.edu.pe/handle/UPLA/643>
14. Sakpal SV, Bindra SS, Chamberlain RS. Laparoscopic Cholecystectomy Conversion Rates Two Decades Later. *JSLs*. 2010;14(4):476-83.
15. Araiza-Hernández R, Salazar-Gutiérrez JH, Dávila-Flores S, Tijerina-González RB, Bess-Oberto Meráz CA, Medina-Lira AK, et al. Frecuencia de conversión de colecistectomía laparoscópica en un Hospital Universitario. *Rev Mex Cir Endoscop*. 15 de agosto de 2016;17(2):78-81.
16. Carrasco JO, Ramírez JSB, Martínez AGG, García JAR. Conversión de la colecistectomía laparoscópica, más allá de la curva de aprendizaje. *Acta Med*. 2011;9(4):192-5.
17. Álvarez LF, Rivera D, Esmeral ME, García MC, Toro DF, Rojas OL. Colecistectomía laparoscópica difícil, estrategias de manejo. *Revista Colombiana de Cirugía*. 2013;28(3):186-95.
18. Ibáñez A L, Escalona P A, Devaud J N, Montero M P, Ramirez W E, Pimentel F, et al. Colecistectomía laparoscópica: experiencia de 10 años en la Pontificia Universidad Católica de Chile. *Revista chilena de cirugía*. febrero de 2007;59(1):10-5.
19. Vargas Rodríguez LJ, Agudelo Sanabria MB, Lizcano Contreras RA, Martínez Balaguera YM, Velandia Bustacara EL, Sáchez Hernández SJ, et al. Factores asociados con la conversión de la colecistectomía laparoscópica a colecistectomía abierta. *Revista Colombiana de Gastroenterología*. 30 de marzo de 2017;32(1):20.
20. Conversiones en colecistectomía laparoscópica: experiencia en un hospital con residencia luego de dos décadas de curva de aprendizaje [Internet]. *Revista ACTA*. [citado 24 de julio de 2019]. Disponible en: <http://actagastro.org/conversiones-en-colecistectomia-laparoscopica-experiencia-en-un-hospital-con-residencia-luego-de-dos-decadas-de-curva-de-aprendizaje/>
21. Machain Vega GM, Miranda C, Amarilla J, Bogado O, Careaga D, Guillén W, et al. "Advantages and disadvantages of videolaparoscopic surgery on open surgery in Cholecystectomy performed at the Second Cathedra of Surgical Clinic, Hospital de Clinicas, San Lorenzo, Paraguay 2017. *Cirugía Paraguaya*. diciembre de 2017;41(3):21-32.
22. Rosen M, Brody F, Ponsky J. Predictive factors for conversion of laparoscopic cholecystectomy. *Am J Surg*. septiembre de 2002;184(3):254-8.
23. Yang TF, Guo L, Wang Q. Evaluation of Preoperative Risk Factor for Converting Laparoscopic to Open Cholecystectomy: A Meta-Analysis. *Hepatology*. junio de 2014;61(132):958-65.

# Prevalencia del Cáncer de Esófago y su tratamiento Quirúrgico en un Hospital de alta complejidad durante el periodo enero 2016- diciembre 2018

## *Prevalence of Esophageal Cancer and its Surgical treatment in a high-complexity Hospital from January 2016 to December 2018*

*Arnaldo José Montiel Roa\**, *Antonella Dragotto Galván\*\**, *Leila Melissa Mereles\*\*\**, *Sergio David Mora Garbini\*\*\*\**, *Brenda Margarita Rojas Franco\*\*\*\*\**, *Brenda Betsabet Balmaceda Rodrigues\*\*\*\*\**

*Hospital Central del Instituto de Previsión Social. Paraguay*

### RESUMEN

**Objetivo:** Determinar la prevalencia del cáncer de esófago de acuerdo a su localización, caracterización clínica, anatomopatológica y su tratamiento quirúrgico en el servicio de cirugía general del hospital central del IPS durante el periodo de enero del 2016 a diciembre del 2018. **Material y métodos:** Estudio descriptivo, retrospectivo mediante la revisión de 37 fichas clínicas de los pacientes que acudieron al servicio de urgencias del Hospital Central del IPS y como cirugía programada con el diagnóstico de cáncer esofágico en quienes fueron intervenidos quirúrgicamente, durante el periodo de enero del 2016 y diciembre del 2018. **Resultados:** Se incluyeron 37 pacientes con el diagnóstico de cáncer esofágico. Predominó el sexo masculino en 86,48% (n: 32). La edad promedio es de 72 años. El motivo de consulta predominante fue la disfagia. Se encontró predominancia hacia el cáncer de esófago medio en un 40,54%. Se realizó mayormente la gastrostomía para alimentación. El carcinoma escamoso grado III predominaba en un 40,55%. **Conclusión:** La mayoría de los pacientes con cáncer del esófago se ubican entre los 71 a 80 años. El carcinoma escamoso predomina sobre el adenocarcinoma. La disfagia fue un síntoma común en todos los pacientes.

**Palabras clave:** adenocarcinoma, cáncer del esófago, carcinoma epidermoide.

### ABSTRACT

**Objective:** To determine the prevalence of esophageal cancer according to its location, clinical, pathological characterization and surgical treatment in the general surgery service of the IPS central hospital during the period from January 2016 to December 2018. **Material and methods:** Descriptive, retrospective study by reviewing 37 clinical records of patients who came to the emergency department of the IPS Central Hospital and as scheduled surgery with the diagnosis of esophageal cancer in those who were surgically operated, during the period of January 2016 and December of 2018. **Results:** 37 patients with the diagnosis of esophageal cancer were included. The male sex prevailed in 86.48% (n: 32). The average age is 72 years. The predominant reason for

consultation was dysphagia. It was found a predominance towards middle esophageal cancer in 40.54%. Gastrostomy was mostly performed for feeding. Grade III squamous carcinoma predominated in 40.55%. **Conclusion:** The majority of patients with esophageal cancer are between 71 and 80 years old. Squamous carcinoma predominates over adenocarcinoma. Dysphagia was a common symptom in all patients.

**Keywords:** adenocarcinoma, esophageal cancer, squamous cell carcinoma.

### INTRODUCCIÓN

El cáncer de esófago se mantiene como una de las neoplasias más agresivas del tracto digestivo, con una supervivencia global a los 5 años de menos de 10 %; es la sexta causa de muerte por cáncer a nivel mundial ocupando el octavo lugar en incidencia, y dentro de las neoplasias del tubo digestivo ocupa el tercer lugar con una distribución geográfica heterogénea. En el mundo occidental es más frecuente en varones, en la sexta década de la vida y se asocia a estatus socioeconómico bajo<sup>(1)</sup>.

Varios estudios de autores extranjeros reconocen a escala mundial, que entre los principales factores de riesgo relacionados con la aparición del cáncer de esófago figuran la edad por encima de 50 años, sexo masculino, así como consumo de cigarro y alcohol; estos son los mayores factores etiológicos del carcinoma esofágico, que cuando se combinan tienden a incrementar el riesgo desde 25 a 100 veces más<sup>(2)</sup>.

El 90% de los casos son carcinomas epidermoides o adenocarcinomas. El cáncer de células escamosas, relacionado con el consumo de alcohol y tabaco, globalmente es el más frecuente en todo el mundo, en especial en los países orientales y su inciden-

\* Jefe de Servicio de Cirugía General. [amontiel@ips.gov.py](mailto:amontiel@ips.gov.py)

\*\* Residente del Tercer año del servicio de Cirugía General. [antodragotto@gmail.com](mailto:antodragotto@gmail.com)

\*\*\* Residente del Tercer año del Servicio de Cirugía General. [lelimn15@hotmail.com](mailto:lelimn15@hotmail.com)


\*\*\*\* Residente del Tercer año del Servicio de Cirugía General. [sergarbini91@gmail.com](mailto:sergarbini91@gmail.com)

\*\*\*\*\* Residente del Tercer año del servicio de Cirugía General. [brendarojas43@hotmail.com](mailto:brendarojas43@hotmail.com).

\*\*\*\*\* Residente del tercer año del Servicio de Cirugía General. [brenda.balmaceda.bb@gmail.com](mailto:brenda.balmaceda.bb@gmail.com).

Recibido: 06 setiembre 2019 - Aceptado: 12 octubre 2019

**Autor correspondiente:** Antonella Dragotto Galvan. Domicilio: Ingeniero Fernández 385, Asunción. Teléfono: 0981222084. Email: [antodragotto@gmail.com](mailto:antodragotto@gmail.com).

 Este es un artículo publicado en acceso abierto bajo una licencia Creative Commons

cia está disminuyendo en los países occidentales. El adenocarcinoma es en la actualidad el más común en los países occidentales, por un aumento significativo de su incidencia en los últimos años en relación con la enfermedad por reflujo gastroesofágico y la obesidad. Mientras que el primero de ellos se distribuye de forma similar en los distintos segmentos del esófago, el segundo asienta en el esófago distal en tres cuartas partes de los casos. Otras estirpes tumorales, como el linfoma, el carcinoma de células fusiformes, los tumores neuroendocrinos y los tumores del estroma gastrointestinal (GIST), son muy poco frecuentes<sup>(3)</sup>.

Inicialmente, los tumores esofágicos producen poca sintomatología. Con más frecuencia se encuentra la presencia de disfagia, la cual suele ser rápidamente progresiva tanto para líquidos como sólidos, que puede a llevar a episodios de impacción de alimentos así como regurgitación. Otras manifestaciones pueden ser anorexia, pérdida de peso, odinofagia, náuseas, vómitos y sangrado digestivo alto. Se debe sospechar invasión mediastínica en pacientes que cursan con dolor retroesternal con irradiación a área dorsal. En etapas más tardías se puede encontrar invasión a órganos vecinos o metástasis a distancia<sup>(4)</sup>.

En general, los cánceres de esófago se descubren cuando una persona presenta signos o síntomas. Si se sospecha de neoplasia de esófago, será necesario realizar estudios y pruebas para confirmar el diagnóstico. En caso de confirmar el diagnóstico, se realizarán pruebas adicionales para ayudar a determinar la extensión (etapa o estadio) de la enfermedad. El TC de tórax abdomen y pelvis detecta las metástasis en un 60-90% de los casos<sup>(1)</sup>.

Sobre estos tumores se suelen plantear intervenciones terapéuticas consistentes en resección quirúrgica en bloque, quimio/radioterapia combinadas seguidas o no por resección o bien tratamiento endoscópico paliativo. Una nueva opción en algunos casos, es la posibilidad de curar estas lesiones cuando todavía se encuentran en una fase inicial, mediante procedimientos endoscópicos ablativos, incluyendo la resección mucosa<sup>(9)</sup>.

La esofagectomía se asocia a una elevada mortalidad, entre 8% y 11%. Se han reportado tasas de complicaciones mayores a 50% tanto en series de esofagectomía abierta o mínimamente invasiva, con incidencias que varían entre 17% y 74%<sup>(6)</sup>. Las complicaciones pulmonares y la fuga anastomótica constituyen las principales causas de muerte. La mayoría de los casos se detectan en etapa avanzada, con pobre sobrevida. En los tumores en etapa temprana la cirugía es el tratamiento de elección. En la mayoría de los pacientes sintomáticos, generalmente la lesión ha invadido al menos la muscularis propia, y tiene grandes posibilidades de diseminación a ganglios regionales o a sitios distantes. La mayoría de los pacientes, sin indicación de cirugía potencialmente curativa, serán tratados de forma sintomática, básicamente para aliviar la disfagia: endoprótesis, RT externa con QT (mejor que RT sola), recanalización por láser o electrocoagulación endoluminal, otras<sup>(7)</sup>.

En el siguiente trabajo presentaremos datos relacionados a nuestra experiencia en el centro hospitalario en cuanto prevalencia del cáncer de esófago, caracterización clínica, anatomopatológica y el tratamiento quirúrgico empleado, comparando nuestros datos con los encontrados a nivel mundial en otros centros y relacionarlos, buscando contribuir con los conocimientos sobre esta patología.

## OBJETIVO

Determinar la prevalencia del cáncer de esófago de acuerdo a su localización, su caracterización clínica, anatomopatológica y su tratamiento quirúrgico en el servicio de cirugía general del hospital central del IPS durante el periodo de enero del 2016 a diciembre del 2018.

## MATERIALES Y MÉTODOS

Se realizó un estudio descriptivo, retrospectivo mediante la revisión de 37 fichas clínicas de los pacientes que acudieron al servicio de urgencias del Hospital Central del IPS y como cirugía programada con el diagnóstico de cáncer esofágico en quienes fueron intervenidos quirúrgicamente, durante el periodo comprendido entre enero del 2016 y diciembre del 2018. Se contemplaron las variables sociobiológicas: edad y sexo. Además se determinó el motivo de consulta, el tipo histológico y proceder quirúrgico. Se excluyeron aquellos pacientes en los que no se halló la historia clínica y aquellos con neoplasia metastásica a esófago.

Una vez recogida la información, se confeccionó una base de datos que se procesó mediante una hoja de cálculo de MS Excel. Los resultados se expresaron en frecuencias absolutas y porcentajes.

## RESULTADOS

Desde enero del 2016 a diciembre del 2018 se incluyeron 37 pacientes con el diagnóstico de cáncer esofágico. Predominó el sexo masculino en 86,48% (n:32); el sexo femenino en 13,52% (n: 5). La edad promedio es de 72 años, siendo la edad mínima encontrada de 55 años y la edad máxima de 91 años. El rango etario predominante fue el de 71 a 80 años, siendo el 56,75% de la muestra (n: 21).

El motivo de consulta predominante fue la disfagia, en 33 pacientes, correspondiendo al 89,18%, le siguió la hemorragia digestiva alta, ya sea como melena o hematemesis en un 8,10% (3 pacientes) y el síncope en un paciente con anemia extrema (2,72%).

De acuerdo a la localización, se encontró predominancia hacia el cáncer de esófago medio en un 40,54%, correspondiendo a 15 pacientes, luego el cáncer de esófago inferior en 9 pacientes, correspondiendo al 24,32%; el cáncer de esófago superior en 5 pacientes (13,52%), el cáncer de esófago superior y medio también en 5 pacientes (13,52%) y por último el cáncer de esófago inferior y medio en un 8,10 %, 3 pacientes (**Figura 1**).

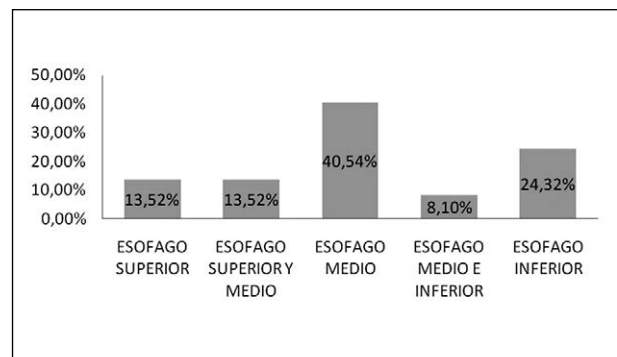


Figura 1: Prevalencia de cáncer esofágico según localización.

Según el estirpe histológico encontrado, se vio que el carcinoma escamoso infiltrante pobremente diferenciado grado III predominaba en un 40,55%, correspondiendo a 15 pacientes, el carcinoma escamoso infiltrante moderadamente diferenciado grado II se encontró en 11 pacientes, correspondiendo al 29,73% de la muestra y el carcinoma escamoso in situ se encontró en 2 pacientes (5,40%). el adenocarcinoma infiltrante de esófago (células en anillo de sello) se encontró en 5 pacientes (13,52%), correspondiendo en todos los casos a la localización inferior del esófago. más raros fueron los casos de carcinoma sarcomatoide de esófago medio en un paciente (2,70%) y el carcinoma infiltrante diferenciado grado III, tipo neuroendocrino también en un paciente (2,70%). no se encontró proceso neoplásico en 5,40% de la muestra, correspondiendo a 2 pacientes de la muestra.

De acuerdo al proceder quirúrgico, se realizó mayormente la gastrostomía para alimentación, en la mayoría de los casos como paliación debido a irreseabilidad del tumor, técnica realizada en 15 pacientes (40,58%) ya sea por la técnica de Stamm (13 pacientes), a lo Witzel (1 paciente) y percutánea (1 paciente). La esofagectomía total más anastomosis esofagogastrica termino lateral más yeyunostomía para alimentación se realizó en 9 pacientes (24,32%), la esofagectomía parcial más gastrectomía total más anastomosis esofagogastrica termino lateral más anastomosis yeyunoyeyunal en y de roux y yeyunostomía se realizó en 3 pacientes (8,10%), la esofagectomía total más anastomosis esofagogastrica latero lateral, por videolaparoscopia y cervicostomía, mas yeyunostomía, en 2 pacientes (5,40%), la esofagectomía total más anastomosis esofagogastrica latero lateral, por videolaparoscopia y videotoracoscopia mas yeyunostomía, en 1 paciente (2,70%), la esofagectomía subtotal más anastomosis esofagogastrica termino lateral más yeyunostomía también en 1 paciente (2,70%), la yeyunostomía sola para alimentación en 1 paciente como tratamiento paliativo (2,70%), colocación de port a cath en 1 paciente para inicio de tratamiento quimioradiante y por último la colocación de una prótesis autoexpandible mediante endoscopia en 3 pacientes (8,10%). en un paciente se tuvo que realizar traqueotomía de urgencia por compresión tumoral de la vía aérea y yeyunostomía para alimentación (2,70%).

Como complicaciones post quirúrgicas, la dehiscencia de la anastomosis esofagogastrica se registró en 2 pacientes quienes fueron reintervenidos por peritonitis post quirúrgica y la peritonitis por fuga de líquido intestinal a cavidad abdominal por yeyunostomía se registró en 1 paciente. Las complicaciones resultaron en fallecimiento.

## DISCUSIÓN

Según la literatura mundial, el cáncer de esófago es una de las neoplasias más agresivas del tracto digestivo, presenta alta morbilidad y mortalidad<sup>(4)</sup>, dato que pudimos comprobar con la evolución de los pacientes y complicaciones postquirúrgicas.

Los tipos histológicos más comunes son el carcinoma de células escamosas y el adenocarcinoma, que en conjunto constituyen más del 90% de las neoplasias esofágicas<sup>(4)</sup>, similares resultados encontramos al analizar los datos de nuestro trabajo, en el que predominaba el carcinoma escamoso infiltrante pobremente diferenciado grado III en un 40,55%. Le sigue en orden el carcinoma escamoso infiltrante moderadamente diferenciado grado II, el carcinoma escamoso in situ, el adenocarcinoma in-

filtrante de esófago (células en anillo de sello) correspondiendo en todos los casos a la localización inferior del esófago y otros resultados encontrados en menor frecuencia fueron el carcinoma sarcomatoide de esófago medio y el carcinoma infiltrante diferenciado grado III, tipo neuroendocrino.

Suele presentarse a partir de la quinta década de la vida, y es más frecuente en el hombre, que en la mujer<sup>(7)</sup>, datos coincidentes con los analizados en este estudio en el cual predominó el sexo masculino en 86,48, siendo la edad promedio es de 72 años, siendo la edad mínima encontrada de 55 años y la edad máxima de 91 años. El rango etario predominante fue el de 71 a 80 años. La mayor incidencia en los grupos de edad avanzada complica el manejo de esta entidad, debido a la existencia de comorbilidades, que muchas veces dificulta la toma de decisiones<sup>(8)</sup>.

La mayoría de los pacientes con cáncer de esófago se presentan a la consulta con disfagia de aparición lenta y progresiva, primeramente, a sólidos y va aumentando hasta hacerse a líquidos, asociada con frecuencia a la pérdida de peso. Otras manifestaciones clínicas que pueden aparecer son: odinofagia en un 50 %, regurgitación de alimentos, halitosis, dolor retroesternal y quemazón, hipersalivación, neumonía por broncoaspiración secundaria a estenosis esofágica<sup>(1)</sup>. El motivo de consulta predominante en nuestro trabajo fue la disfagia, en 33 pacientes, correspondiendo al 89,18%, coincidente con la literatura analizada; en poca frecuencia se presentaron síntomas de hemorragia digestiva alta como hematemesis, melena y síncope.

El tratamiento del cáncer de esófago debe ser planificado en el contexto de un tratamiento multimodal, donde la cirugía en pacientes seleccionados constituye un pilar fundamental<sup>(6)</sup>. Si bien se han logrado importantes mejoras en su tratamiento multimodal, la cirugía sigue siendo el pilar del tratamiento curativo de la enfermedad. La esofagectomía sigue teniendo altas tasas de complicaciones y mortalidad postoperatoria con rangos entre 2 y 6%, incluso en centros especializados<sup>(6)</sup>.

La mayoría de los pacientes con cáncer del esófago al momento del diagnóstico presenta enfermedad localmente avanzada, irreseable o metastásica y sólo son elegibles para medidas paliativas<sup>(10)</sup>. Debido a que la mayoría de los pacientes son diagnosticados en estadios avanzados en nuestro centro, la mayoría de los procedimientos realizados son de carácter paliativo, concordando con la literatura; de los pacientes analizados la gastrostomía para alimentación, fue realizada en 15 pacientes constituyendo un 40,58%. La esofagectomía total más anastomosis esófago gastrico termino lateral más yeyunostomía para alimentación se realizó en 9 pacientes constituyendo un 24,32%, siendo la técnica más utilizada como tratamiento con fines curativos.

## CONCLUSIÓN

La mayoría de los pacientes con cáncer del esófago se ubican entre los 71 a 80 años, todos por encima de los 50 años. El carcinoma escamoso sigue predominando sobre el adenocarcinoma.

La disfagia fue un síntoma común en todos los pacientes. La mayoría de los pacientes presenta al momento del diagnóstico enfermedad localmente avanzada, irreseable o metastásica y sólo pueden ser tratados con medidas paliativas. Las medidas curativas se reservan mayormente para carcinomas ubicados en el tercio inferior del esófago teniendo altas tasas de morbilidad y mortalidad.

## REFERENCIAS BIBLIOGRÁFICAS

1. Cintra Brooks ST, Pérez AC, Cintra Pérez S. Cáncer de esófago. Revisión actualizada. (internet) (Acceso: 25 de julio del 2019), *Rev Inf Cient*. 2016, 95(4): 635-46. Disponible en: <http://www.revinfcientifica.sld.cu/index.php/ric/article/view/97/2294>
2. Nazario Dolz AM, Falcón Vilarino CG, Matos Tamayo ME, Oliú Lambert H, Romero García LI. Caracterización de pacientes con cáncer de esófago en el bienio 2013-2014. (internet), (Acceso: 25 de julio del 2019), *MEDISAN* 2016; 143(2), disponible en: <http://scielo.sld.cu/pdf/san/v20n2/san03202.pdf>
3. Encinas de la Iglesia J, Corral de la Calle MA, Fernández Pérez GC, Ruano Pérez R, Álvarez Delgad A. Cáncer de esófago: particularidades anatómicas, estadificación y técnicas de imagen. (internet), (Acceso: 25 de julio del 2019), 201; 58(5): 352-65, disponible en: <https://www.elsevier.es/es-revista-radiologia-119-articulo-cancer-esofago-particularidades-anatomicas-estadificacion-S0033833816300741>.
4. Zúñiga Sequeira T, Cruz Brenes A. Revisión bibliográfica de cáncer de esófago. *Revista Médica de Costa Rica y Centroamérica* LXIX. (internet), (26 de julio del 2019), 2012; 604: 539-44. disponible en: <https://www.binasss.sa.cr/revistas/rmcc/604/art18.pdf>.
5. Italo Braghetto M, Gonzalo Cardemil H, Attila Csendes J, Enrique Lanzarini S, MaherMushle K, Francisco Venturelli M, et al. Resultados de la cirugía actual para el tratamiento del cáncer de esófago. (internet), 2016. (26 de julio del 2019), *Rev Chil Cir* 68(1), disponible en: [https://scielo.conicyt.cl/scielo.php?script=sci\\_arttext&pid=S0718-40262016000100017](https://scielo.conicyt.cl/scielo.php?script=sci_arttext&pid=S0718-40262016000100017).
6. Tejera D, Micol M, Laino A, Verga F, Alzugaray J, Bertullo M, et al. Complicaciones y mortalidad en esofagectomía por cáncer en unidades de medicina intensiva. (internet), 2015. (26 de julio del 2019), *Rev Chil Cir* 68(1)=, disponible en: [http://www.scielo.edu.uy/scielo.php?script=sci\\_arttext&pid=S1688-03902015000300002#bib4](http://www.scielo.edu.uy/scielo.php?script=sci_arttext&pid=S1688-03902015000300002#bib4).
7. Guerra Mesa JL, Collado Otero JC, Cassola Santana JR, Vázquez González JM, Díaz Salas C, Pérez Peña L, et al. Guías de Diagnóstico y Tratamiento en Oncología. Cáncer de esófago. (internet), 2010. (26 de julio del 2019), vol. 3, disponible en: <http://files.sld.cu/oncologia/files/2010/03/esofago.pdf>.
8. Pérez Pereyra J, Frisancho Velarde O. Cáncer de Esófago: Características Epidemiológicas, Clínicas y Patológicas en el Hospital Rebagliati, Lima. (internet), 2009 29(2): 118-23. Disponible en: <http://www.scielo.org.pe/pdf/rpg/v29n2/a03v29n2>.
9. Sobrino Faya M. Servicio de Aparato Digestivo. Hospital Clínico Universitario. Santiago de Compostela. La ecografía endoscópica en la estadificación del carcinoma de esófago. (internet), 2004. (26 de julio del 2019), 27 (4). disponible en: [http://scielo.isciii.es/scielo.php?script=sci\\_arttext&pid=S0378-48352004000400001](http://scielo.isciii.es/scielo.php?script=sci_arttext&pid=S0378-48352004000400001).
10. Sobrino Cossío S. Cáncer de esófago, (internet), 2010. (26 de julio del 2019), 75 supl. 1: 53-61, disponible en: <http://www.revistagastroenterologiamexico.org/es-pdf-X0375090610546090>.

# Manejo quirúrgico de la acalasia esofágica en el Hospital Central del IPS durante el periodo enero 2016 a diciembre 2018

## *Surgical management of the esophageal achalasia in the IPS Central Hospital from January 2016 to December 2018*

*Arnaldo José Montiel Roa\**, *Brenda Margarita Rojas Franco\*\**, *Antonella Dragotto Galván\*\*\**, *Sergio David Mora Garbini\*\*\*\**

*Hospital Central del Instituto de Previsión Social, Servicio de Cirugía General. Paraguay*

### RESUMEN

**Objetivo:** Describir la experiencia del manejo quirúrgico de la acalasia esofágica en el Servicio de Cirugía General del Hospital Central del IPS en el periodo enero 2016-diciembre 2018. **Material y Métodos:** Estudio descriptivo retrospectivo de corte transversal de 26 fichas operatorias de pacientes con diagnóstico de Acalasia quienes requirieron intervención quirúrgica en nuestro servicio en el periodo enero 2016- diciembre 2018. **Resultados:** Se observó que el método quirúrgico más utilizado fue a predominio del laparoscópico, siendo la técnica de Heller-dor el procedimiento de elección. Hubo una sola complicación posoperatoria: la fistula esofágica. La mortalidad de la serie en este periodo asociada a intervención quirúrgica fue nula. **Discusión:** El tratamiento quirúrgico cumple con los objetivos de lograr alivio de la disfagia, con una mejoría significativa de la deglución, normalizar la condición nutricional y mejorar la calidad de vida del paciente. La cirugía laparoscópica logra resultados comparables a la cirugía convencional y agrega las ventajas de los procedimientos mínimamente invasivos. **Conclusión:** La miotomía de Heller modificada por laparoscopia con funduplicatura parcial es la técnica preferida para el manejo de la acalasia, con la cual es posible obtener un adecuado control de los síntomas y satisfacción a largo plazo en rangos aceptables.

**Palabras claves:** acalasia, cirugía laparoscópica, miotomía de Heller.

### ABSTRACT

**Objective:** To describe the experience of the surgical management of esophageal achalasia in the General Surgery Service of the IPS Central Hospital during the period January 2016-December 2018. **Material and Methods:** Retrospective cross-sectional descriptive study of 26 operative files of patients with diagnosis of achalasia who required surgical intervention in our service in the period January 2016- December 2018. **Results:** It was observed that the most used surgical method was predominantly laparoscopic, with Heller-dor's technique being the procedure of choice. There was only one postoperative complication: the esophageal fistula. The mortality of the series in this period associated with surgical intervention was nil. **Discussion:** The surgical treatment meets the objectives of achieving relief of dysphagia, with a significant improvement

in swallowing, normalize the nutritional condition and improve the patient's quality of life. Laparoscopic surgery achieves results comparable to conventional surgery and adds the advantages of minimally invasive procedures. **Conclusion:** Heller myotomy modified by partial fundoplication laparoscopy is the preferred technique for the management of achalasia, with which it is possible to obtain adequate control of symptoms and long-term satisfaction in acceptable ranges.

**Keywords:** achalasia, laparoscopic surgery, Heller's myotomy.

### INTRODUCCIÓN

La acalasia es una enfermedad comprendida dentro del grupo de trastornos motores del esófago. Es un trastorno que se caracteriza por un aumento de las presiones del esfínter esofágico inferior, con imposibilidad de relajación completa del mismo y ausencia de peristaltismo del cuerpo esofágico, en las últimas etapas de la enfermedad<sup>(1)</sup>.

Puede verse a cualquier edad, aunque predomina entre los 20 a 40 años, presentándose con igual frecuencia en ambos sexos<sup>(2)</sup>.

A pesar de la capacidad de que disponemos para tratar la enfermedad con eficacia, todavía se dispone de pocos conocimientos sobre su etiología y patogenia, al menos en su forma esporádica más habitual en el mundo noroccidental; en América Latina es más frecuente una forma de acalasia esofágica asociada a la infección de un parásito (*Tripamosoma cruzii*) que comporta una enfermedad (Chagas) que afecta al esófago y provoca un cuadro clínico idéntico al de la acalasia esofágica esporádica<sup>(3)</sup>.

Desde el punto de vista funcional, la acalasia se caracteriza por la desaparición de la peristalsis en el cuerpo esofágico y la ausencia parcial o total de relajación del esfínter esofágico inferior (EEI) en la deglución<sup>(4)</sup>.

\* Jefe de Servicio de Cirugía General. [amontiel@ips.gov.py](mailto:amontiel@ips.gov.py)


\*\* Residente del Tercer año del. [brendarojas43@hotmail.com](mailto:brendarojas43@hotmail.com)

\*\*\* Residente del Tercer año. [antodragotto@gmail.com](mailto:antodragotto@gmail.com)

\*\*\*\* Residente del Tercer año. [sergarbini91@gmail.com](mailto:sergarbini91@gmail.com)

Recibido: 06 setiembre 2019 - Aceptado: 12 octubre 2019

**Autor correspondiente:** Antonella Dragotto Galvan. Domicilio: Ingeniero Fernández 385, Asunción. Teléfono: 0981222084. Email: [antodragotto@gmail.com](mailto:antodragotto@gmail.com).

 Este es un artículo publicado en acceso abierto bajo una licencia Creative Commons



Como consecuencia de esta alteración, existe un obstáculo a la progresión del bolo del esófago al estómago, con acumulación de material no digerido en el esófago y su progresiva dilatación (mega esófago acalásico). La sintomatología característica de la acalasia es la disfagia: el paciente experimenta una sensación de parada del bolo que, en general (pero no siempre), localiza con precisión en el cardias. Otras veces, el paciente refiere la necesidad de beber durante el paso de alimentos para permitir el paso del bolo al estómago. Otro síntoma frecuente es la regurgitación de alimentos y saliva, especialmente durante la noche. Un síntoma asociado a la disfagia es el dolor torácico, en ocasiones desencadenado por el acto de la deglución, aunque puede aparecer por la noche, con más frecuencia en las fases iniciales de la enfermedad<sup>(5)</sup>.

Desde la descripción inicial, el tratamiento de esta patología ha evolucionado, pasando por el tratamiento médico farmacológico, endoscópico (dilatación), quirúrgico convencional con abordaje torácico o abdominal y más recientemente con abordaje toracoscópico o laparoscópico asociado a procedimiento anti reflujo. Este último es el que ha mostrado los mejores resultados, en cuanto a morbilidad y recidivas, siendo considerado hoy en día el tratamiento más indicado<sup>(6)</sup>.

En este trabajo se lograra describir la experiencia del manejo quirúrgico de la acalasia esofágica en el Servicio de Cirugía General del Hospital Central del IPS en el periodo enero 2016-diciembre 2018, comparando nuestros datos con la literatura mundial y relacionarlos, buscando contribuir con los conocimientos sobre esta patología.

## MATERIALES Y MÉTODOS

Se realizó un estudio descriptivo retrospectivo de corte transversal de 26 fichas operatorias de pacientes con diagnóstico de Acalasia Esofágica quienes requirieron intervención quirúrgica en nuestro servicio en el periodo enero del 2016- diciembre 2018, del Servicio de Cirugía del Hospital Central de IPS.

No se incluyen en este trabajo aquellos pacientes con fichas operatorias incompletas o pacientes con el diagnóstico de acalasia que requirieron tratamiento médico o endoscópico.

Se estudiaron 26 fichas operatorias. Las variables utilizadas fueron: edad sexo, síntomas, además se determinó el tipo de cirugía efectuada y las complicaciones postoperatorias.

Respecto a los principios éticos se puede indicar que los principios de: autonomía, beneficencia, no maleficencia y justicia, consignados en la normatividad vigente son preservados en el desarrollo del protocolo; por ser un estudio sin riesgo y sin intervención no se requirió consentimiento informado.

Para manejar los datos personales de los pacientes se tomaron sólo los datos estrictamente necesarios para resolver los objetivos de investigación; no se tomaron datos personales que permitan la identificación de los pacientes. Esto con el fin de salvaguardar el derecho al anonimato de los códigos.

## RESULTADOS

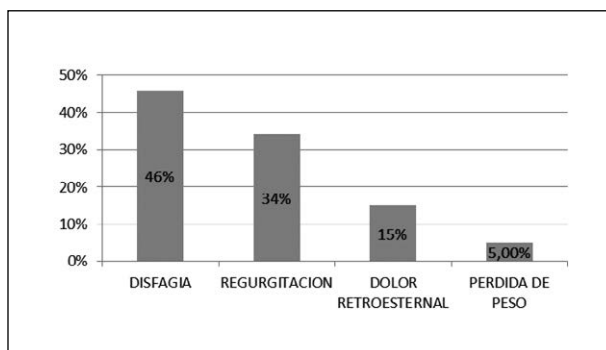
Se evaluaron 26 fichas clínicas de pacientes con diagnóstico de Acalasia que requirieron intervención quirúrgica en el Servicio de Cirugía General del Hospital Central del IPS, Asunción. De los cuales 15pacientes eran hombres y 11mujeres. El promedio de edad fue de 43,3 años.

Con respecto a la presentación clínica inicial encontramos pacientes con presencia de disfagia en un 46% de los casos, 34% regurgitaciones, 15% manifestó dolor retro esternal, y 5% pérdida de peso (**Tabla 1**).

En cuanto al tipo de acalasia según el grado, en el 3,8% era de Grado I, en el 50% de Grado II, en el 46,2% de Grado III y no se presentó ningún caso Grado IV.

En lo referente al abordaje quirúrgico se realizó cirugía por vía convencional (abierta) el 39% de los casos y en el 61% se realizó abordaje por vía laparoscópica.

En cuanto a la técnica quirúrgica realizada, en el 61% de los casos se efectuó la técnica de Heller – Dor, en el 23% de los casos se realizó la técnica de Pinotti y en el 16% la Técnica de Nissen. En el 46% de los casos se dejó drenaje de tipo pen rose en la cavidad abdominal. Hubo una sola complicación posoperatoria que fue la fistula esofágica que se manifestó al cuarto día postoperatorio. La mortalidad de la serie en este periodo asociada a intervención quirúrgica fue nula.



**Tabla 1:** Presentación clínica inicial de la acalasia

## DISCUSIÓN

La acalasia del esófago es una enfermedad incurable -cuya forma idiopática es prevalente en nuestro país- y todas las modalidades terapéuticas buscan aliviar el síntoma disfagia, disminuyendo el tono del esfínter esofágico inferior, mejorar el vaciamiento esofágico. El tratamiento quirúrgico cumple con los objetivos de lograr alivio de la disfagia, con una mejoría significativa de la deglución, normalizar la condición nutricional y mejorar la calidad de vida del paciente. La cirugía laparoscópica logra resultados comparables a la cirugía convencional y agrega las ventajas de los procedimientos mínimamente invasivos: mínima agresión parietal, menos dolor posoperatorio, deambulacion precoz, internación breve y rápido reintegro a las tareas habituales.

La técnica laparoscópica ha sido mejor aceptada, surgiendo como un nuevo estándar de oro, ya que no requiere intubación bronquial selectiva, evita la invasión torácica y la necesidad de sonda pleural, por lo que el dolor y la estancia hospitalaria son menores. Además, permite extender la miotomía hasta el estómago y es más fácil de realizar un procedimiento antirreflujo<sup>(7)</sup>. Para su realización se requiere experiencia en cirugía laparoscópica avanzada y la adquisición de destrezas para realizar la esofagomiotomía así como suturas y nudos intracorpóreos para confeccionar la valva antirreflujo.

La miotomía sobre el estómago es el paso quirúrgico de mayor riesgo de apertura de la mucosa, ya que la capa muscular es

más delgada. Una adecuada exposición de la unión esofagogastrica, que incluye la resección del colchón adiposo allí presente, minimiza el riesgo de perforación.

En un estudio realizado en Bolivia, según Ustarez López R, reportaron que la acalasia es más frecuente en las mujeres con respecto a los hombres, con una relación hombre/ mujer de 1/1,8<sup>(9)</sup>. En cambio en este trabajo se observó la aparición de acalasia en un 57,6% en hombres y 42,4% en mujeres.

La disfagia es el síntoma principal de la acalasia, presente en el 98% de los casos; es tanto con los sólidos como con los líquidos y empeora lentamente con el tiempo hasta volverse un problema constante. La disfagia y la sitofobia (miedo a comer) pueden llevar a la pérdida de peso, presente en más de la mitad de los pacientes<sup>(10)</sup>. Se observó que la manifestación clínica más frecuente fue la disfagia en un 46% de los casos; concordando con la literatura mundial.

En el 61% de los casos la técnica quirúrgica empleada fue el de Heller – Dor, siendo la vía de abordaje más frecuente la laparoscópica.

En la actualidad, se ha propuesto que el manejo quirúrgico laparoscópico de la acalasia debe de ser el tratamiento de elección de primera línea, incluso antes de usar otros métodos como la toxina botulínica o las dilataciones, ya que se ha demostrado que los resultados de la cirugía en pacientes vírgenes a tratamiento son superiores, además de que el procedimiento es técnicamente más sencillo y con menos complicaciones, además no requiere intubación bronquial selectiva, evita la invasión torácica y la necesidad de sonda pleural, por lo que el dolor y la estancia hospitalaria son menores.

Las ventajas de la funduplicatura anterior de Dor incluyen el que se requiere menor disección posterior, por lo que técnicamente es más sencilla y hay mayor preservación de la barrera antirreflujo. Además, al ser anterior, queda cubierto cualquier sitio de potenciales lesiones mucosas inadvertidas<sup>(8)</sup>.

Los resultados obtenidos en esta breve experiencia nos per-

miten concluir que el tratamiento laparoscópico de la acalasia es una opción racional, segura y efectiva, que puede realizarse en nuestro medio con muy buenos resultados funcionales, con morbilidad muy baja y sin mortalidad.

La preferencia en nuestro centro, al igual que en la literatura mundial, es la de realizar un procedimiento antirreflujo parcial asociado, con lo que se ha demostrado un adecuado control tanto de la disfagia como del reflujo postoperatorio. Algunas de las limitaciones de este estudio son el tamaño de la muestra y los problemas propios de encontrarnos en un hospital privado en donde es difícil estandarizar la conducta quirúrgica para un procedimiento, debido a que cada cirujano realiza el procedimiento de acuerdo a su elección. Además, en el postoperatorio, la forma de seguir a los pacientes varía entre cada especialista.

## CONCLUSIÓN

El abordaje puede ser transtorácico o transabdominal, ya sea de forma abierta o laparoscópica. Sin embargo, desde los comienzos de la década de 1990 se ha recomendado el acceso mínimamente invasivo, preferentemente abdominal, ya que se acompaña de menos dolor postoperatorio, una estancia hospitalaria más corta y menos morbilidad. La funduplicatura anterior (Dor) también previene la aproximación de los bordes de la miotomía, protege la mucosa esofágica al apoyarse sobre la miotomía, evita posibles complicaciones por fístulas o la aparición de pseudodivertículos, preserva el espacio esofágico posterior y es más fácil de realizar.

Se debe asociar un procedimiento antirreflujo a la miotomía y ésta debe extenderse distalmente para conseguir los mejores resultados.

La miotomía de Heller modificada por laparoscopia con funduplicatura parcial es la técnica preferida para el manejo de la acalasia, con la cual es posible obtener un adecuado control de los síntomas y satisfacción a largo plazo en rangos aceptables, a pesar de que hasta una quinta parte de los pacientes requieren realizarse procedimientos adicionales.

## REFERENCIAS BIBLIOGRÁFICAS

1. Jiménez Ramos R, Roque González R, Morera Pérez M. Calidad de vida antes y después de la cirugía video laparoscópica en la acalasia esofágica. Artículo Original. Revista Cubana de Cirugía [Internet]. 2017 [citado 20 de julio del 2019] 56(4) ISSN 0034-7493. Disponible en: [http://scielo.sld.cu/scielo.php?script=sci\\_arttext&pid=S0034-74932017000400001](http://scielo.sld.cu/scielo.php?script=sci_arttext&pid=S0034-74932017000400001).
2. Barajas-Fregoso EM, Romero-Hernández T, Sánchez-Fernández PR, Fuentes-Orozco C, González-Ojeda A, Macías-Amezcuea MD. Experiencia en el manejo quirúrgico de la acalasia esofágica en un hospital de terciaria. Rev Med Inst Mex Seguro Soc. [Internet]. 2015 [citado 20 de julio del 2019]; 53 (1): 84-91. Disponible en: <https://www.medigraphic.com/pdfs/imss/im-2015/im151p.pdf>.
3. Méndez Sánchez R. Acalasia Esofágica. Jalisco, México. Revista Médica Sinergia [Internet]. 2018, [citado 20 de julio del 2019] 3 (10). ISSN: 2215-4523 e-ISSN:2215-5279. Disponible en: <https://doi.org/10.31434/rms.v3i10.141>.
4. Roque González R, Martínez Alfonso MA, Torres Peña R, Anido Escobar V, Naranjo Hernández D, Díaz Drake Z. Miotomía de Heller laparoscópica para el tratamiento de la acalasia esofágica en el adulto mayor. Rev Cubana Cir [Internet]. 2015 [citado 20 de julio del 2019]; 31 (4): [aprox. 7 p.]. Disponible en: <bvs.sld.cu/revistas/cir/indice.html>.
5. Roque González R, Martínez Alfonso MA, Pereira Fraga JG, Villanueva Ramos A, Jiménez Ramos R, Anido Escobar V. Reintervenciones por fracaso de la miotomía de Heller por acalasia esofágica. Rev Cubana Cir [Internet]. 2017, 56(4) [citado 20 de julio del 2019], pp.1-9. ISSN 0034-7493. Disponible en: [http://scielo.sld.cu/scielo.php?script=sci\\_arttext&pid=S0034-74932017000400002&lng=es&nrm=iso](http://scielo.sld.cu/scielo.php?script=sci_arttext&pid=S0034-74932017000400002&lng=es&nrm=iso).
6. Veenstra BR, Goldberg RE, Bowers SP, Thomas M, Hinder RA, Smith CD. Cirugía de revisión después de una miotomía esofagogastrica fallida por acalasia: preservación esofágica exitosa. [Internet]. 2016 [citado 20 de julio del 2019];30(5):[1754-61 pp.]. Doi: 10.1007/s00464-015-4423-3.
7. Wellman-Wollenstein R, Ortiz de la Peña-Rodríguez J, Hernández-Peña R, Orozco-Obregón P, Decanini-Terán C, Herrera-Hernández M, et al. Manejo quirúrgico de la acalasia en el Centro Médico ABC, medigraphic [Internet]. 2011, [citado 20 de julio del 2019]; An Med (Mex) 56(2): 63 – 72. Disponible en: <https://www.medigraphic.com/pdfs/abc/bc-2011/bc112b.pdf>.
8. Cabral D, Reyes R, Mosqueira N, Godoy M. Tratamiento de la acalasia en el Hospital Nacional de Itagua. Rev. Cir. Parag. [Internet]. 2014, [citado 20 de julio del 2019]; 38 (2), disponible en: [http://scielo.iics.una.py/scielo.php?script=sci\\_arttext&pid=S2307-04202014000200004](http://scielo.iics.una.py/scielo.php?script=sci_arttext&pid=S2307-04202014000200004)
9. Rojas Pélaez Y, Trujillo Pérez YL, Brito GA, Méndez Estrada E, Chiong Quesada M. Comportamiento de la acalasia en la provincia de Camagüey. Cuba. Rev. Arch Med Camagüey. [Internet]. 2018. [citado 20 de julio del 2019]; 22: 1025-0255. Disponible en: <http://scielo.sld.cu/pdf/amc/v22n1/amc100118.pdf>
10. Benítez G FD, Ramírez Sotomayor J. Morbimortalidad de la acalasia en el Hospital Nacional de Itagua en el año 2.013 - 2.016. Rev. Cir. Parag. [Internet]. 2018, [citado 20 de julio del 2019]; 42(3): 8-11 ISSN: 2215-4523 e-ISSN:2215-5279. Doi: 10.18004/sopaci.2018.diciembre.8-11.

# Incidencia de lesiones quirúrgicas de vías biliares en el Servicio de Cirugía del Hospital Militar Central FFAA. Periodo Enero 2018 a Junio 2019

## *Incidence of surgical injuries of bilar routes in the Surgery Service of the Central FFAA Military Hospital. Period January 2018 to June 2019*

*Darío Fretes\**, *Hernando Raúl Cardozo A\*\**, *Alejando Manuel Caballero R\*\**,  
*Amanda Fretes\*\**, *Cynthia Verdecchia\*\**

*Hospital Militar Central. Asunción, Paraguay*

### RESUMEN

Se realizó un estudio observacional retrospectivo descriptivo de corte transversal en 607 pacientes operados para determinar la incidencia de lesiones quirúrgicas de vías biliares durante el periodo enero 2018 a junio 2019 en el Servicio de Cirugía del Hospital Militar Central, donde se tomaron datos de fichas de pacientes en cuanto a sexo, edad, sexo, procedencia, abordaje quirúrgico y evolución de los pacientes operados en dicho periodo. En su mayoría fueron pacientes de sexo masculino y el porcentaje mayor fueron personas de entre 41 y 50 años. El 85% de los operados es de procedencia de zona urbana. En cuanto al tipo de abordaje quirúrgico el 11,53% fue por vía convencional y el 88,47% por video laparoscopia. En cuanto a la evolución el 90,5 % de los procedimientos fueron realizados como cirugías programadas y el 9,5 % como cirugías de urgencias (colecistitis aguda Litiasica) de los cuales 2 pacientes sufrieron lesiones de vías biliares que en esta investigación representó al 0,37%. Uno de ellos sufrió una lesión de Strasberg tipo E2 y el otro Strasberg tipo A, cabe destacar que ambos procedimientos fueron realizados por videolaparoscopia y fueron cirugías Programadas.

**Palabras clave:** abordaje quirúrgico, video laparoscopia, Strasberg tipo E2 y A.

### ABSTRACT

A descriptive retrospective cross-sectional observational study was performed on 607 patients operated to determine the incidence of surgical bile duct lesions during the period January 2018 to June 2019 at the Surgery Service of the Central Military Hospital, where patient record data were taken. In terms of sex, age, sex, origin, surgical approach and evolution of the patients operated in said period. They were mostly male patients and the highest percentage were people between 41 and 50 years old. 85% of those operated are from urban areas. As for the type of surgical approach, 11.53% was open and 88.47% by video laparotomy. Regarding evolution, 89.29% were chronic, 9% acute, 0.82 vesicular poly and only 0.33%. The surgical approach of all these operations was by video laparoscopy, of which 2 patients suffered bile duct lesions, which in this investigation represented 0.33%. One of them suffered an injury of Strasberg type E2 and the other Strasberg type A.

**Keywords:** surgical approach, video laparotomy, Strasberg type E2 and A.

### SÍNTOMAS Y DIAGNÓSTICO

Los pacientes con litiasis vesicular refieren padecer dolor transitorio, o constante, después de comer (sobre todo alimentos ricos en grasas) localizado en la parte derecha y alta del abdomen (hipocondrio derecho) o en el centro del mismo (epigastrio), acompañado de náuseas y en ocasiones de vómitos de contenido alimentario o amarillo (biliar), por un periodo entre 1 y 24 horas. Esto es considerado como un cólico biliar típico producido por la litiasis vesicular. La extracción de la vesícula y los cálculos (colecistectomía) es el mejor tratamiento para estos pacientes. Algunas veces el dolor se irradia a la espalda (espacio interescapular en la región dorsal). En algunos pacientes los síntomas son de menor intensidad y consisten solamente en una vaga molestia abdominal (en la "boca del estómago") o dispepsia<sup>(1)</sup>.

El diagnóstico de litiasis vesicular habitualmente se realiza por ultrasonido o ecografía abdominal. El hallazgo ultrasonográfico, de engrosamiento de la pared vesicular o de líquido perivesicular sugiere la presencia de colecistitis aguda<sup>(2)</sup>.

### TRATAMIENTO

La litiasis vesicular asintomática no es indicación de colecistectomía excepto que la pared vesicular este engrosada (4 mm o más) o calcificada o que los cálculos sean mayores de 3 cm de diámetro. Cuando el paciente con litiasis vesicular comienza con dolores en el abdomen superior que no tienen otro origen, la colecistectomía electiva está indicada. Existen indicaciones urgentes de colecistectomía como son el caso de la: colecistitis aguda, pancreatitis biliar grave y colangitis<sup>(2,3)</sup>.


El paciente debe consultar con un cirujano si el episodio agudo fue resuelto o si los síntomas disminuyeron. Los pacientes que presentan dolor importante y defensa en el hipocondrio de-

\* Jefe de Servicio de Cirugía

\*\* Residente Servicio de Cirugía

**Autor correspondiente:** Dr. Raúl Cardozo Arias: Email: Raulcardozoarias@gmail.com

Recibido: 17 diciembre 2019 - Aceptado: 21 enero 2020

 Este es un artículo publicado en acceso abierto bajo una licencia Creative Commons

recho, fiebre y leucocitosis deben ser atendidos inmediatamente por un cirujano<sup>(4)</sup>.

Los tratamientos alternativos como son, la disolución de los cálculos con agentes orales, ondas de choque extracorpórea con litotripsia y disolución directa de los cálculos con inyección de solventes directamente en la vesícula no son formas de tratamiento estándar y están reservados para situaciones especiales. La colecistectomía puede indicarse ocasionalmente en pacientes con dolor vesicular sin litiasis (colecistitis alitiásica)<sup>(5)</sup>.

La colecistectomía se puede realizar por vía laparoscópica o vía convencional (abierta). Las ventajas de la colecistectomía laparoscópica son: una corta estancia hospitalaria, retorno rápido a la actividad laboral y mínima cicatriz. Las desventajas son la visión limitada del contenido abdominal y la imposibilidad de palpar la vía biliar y otros órganos abdominales<sup>(6,7)</sup>.

### COMPLICACIONES

En los pacientes a los que se les realiza colecistectomía electiva, las complicaciones referidas específicamente a la colecistectomía incluyen: lesión de la vía biliar, litiasis residual (dejar cálculos en vía biliar principal (colédoco) y lesión de órganos vecinos<sup>(8)</sup>.

### CONVERSIÓN DE LA COLECISTECTOMÍA LAPAROSCÓPICA A CONVENCIONAL ABIERTA

Aunque la colecistectomía laparoscópica es factible en la mayoría de los pacientes, la conversión a un procedimiento abierto suele ser necesario en algunos pacientes. La conversión no se debe considerar como una complicación por sí misma, sino como una decisión adecuada, cuando existe la presencia de adherencias, dificultades en delimitar la anatomía o cuando hay sospecha de lesiones. Entonces la conversión a un procedimiento abierto puede evitar complicaciones.<sup>(9)</sup> La conversión es más frecuente en cirugías de pacientes mayores de edad, en aquellos que presentan: cirugías previas en el abdomen superior, pared vesicular delgada o colecistitis aguda. La incidencia de conversión a un procedimiento abierto es del 5 al 10 %<sup>(10)</sup>.

### PRONÓSTICO

En la mayoría de los pacientes con riesgo quirúrgico ASA I y II, la colecistectomía laparoscópica electiva no requiere más de 24-28 horas de ingreso en la clínica. Las operaciones de urgencia ASA III y IV requieren un postoperatorio más largo. En la colecistectomía abierta, los pacientes son dados de alta aproximadamente a los 4-7 días de la cirugía. El ingreso hospitalario puede prolongarse en los pacientes en los que es necesario la colocación de drenajes abdominales, exploración de la vía biliar o en los que presentan alguna complicación de la vía biliar. Los pacientes colecistectomizados presentan remisión del dolor en el 95% de los casos. El 5 % que continúa con dolor se debe a que el origen del mismo es de otra causa diferente a la litiasis vesicular. Algunos pacientes presentan calambres, distensión abdominal, meteorismo, diarrea o acidez antes de la cirugía. Estos síntomas no son relativos a la patología vesicular y no disminuyen luego de la colecistectomía. Ellos pueden ser controlados por medio de dieta, o tratando si existe una causa que lo provoque como por ejemplo en los pacientes con acidez que requieren tratamiento del reflujo<sup>(11)</sup>.

### TRATAMIENTO DE LA LITIASIS DE LA VÍA BILIAR PRINCIPAL (COLÉDOCO)

Las opciones para el tratamiento de los cálculos de la vía biliar pueden ser quirúrgicos o endoscópicos. El tratamiento endoscópico es el indicado en los pacientes que presentan colangitis, pancreatitis grave o ictericia obstructiva. El tratamiento endoscópico de la litiasis de la vía biliar es efectivo pero está asociado con un riesgo bajo de pancreatitis, sangrado o perforación. El tratamiento quirúrgico de la litiasis de la vía biliar se puede realizar por vía laparoscópica si se dispone del instrumental adecuado y si el equipo quirúrgico tiene experiencia. La colecistectomía abierta con exploración de la vía biliar es un tratamiento seguro y efectivo especialmente en los pacientes con un cuadro agudo. El tratamiento no quirúrgico de la litiasis de la vía biliar en los pacientes que aún tienen vesícula debe ser realizado posterior a la consulta con un cirujano. Como la mayoría de los cálculos de la vía biliar provienen de la vesícula, la colecistectomía está indicada a menos que el paciente tenga un riesgo quirúrgico elevado<sup>(12,13)</sup>.

### MATERIALES Y METODOS

Se realizó un estudio observacional retrospectivo descriptivo de corte transversal en 607 pacientes colecistectomizados durante el año 2018 hasta julio del 2019 en el Servicio de Cirugía del Hospital Militar Central. Se accedieron a las fichas clínicas de los pacientes, de donde se extrajeron datos de pacientes en cuanto a sexo, edad, procedencia, abordaje quirúrgico y evolución de los pacientes operados en dicho período. Los datos fueron procesados y tabulados en planillas Excel los resultados fueron presentados en tablas con todos los datos y los gráficos estadísticos.

### RESULTADOS

#### 1. Sexo de los operados

En el Servicio de Cirugía del Hospital Militar Central fueron operados 607 pacientes por litiasis vesicular en sus diferentes tipos de los cuales 306 pacientes fueron de sexo masculino lo cual representa al 50,41% del total de y 301 pacientes de sexo femenino representando al 49,59% del total de los pacientes operados. Por lo tanto, la mayoría de los operados fue de sexo masculino.

#### 2. Edades de los operados

De los 607 pacientes operados 20 contaban con edades entre 14 y 20 años, representando al 3,29%, 55 entre 20 y 30 años representando al 9,06%, 65 pacientes entre 31 y 40 años siendo esto el 10,71%, 165 entre 41 y 50 años representando al 27,18%, 135 pacientes entre 51 y 60 años representando al 22,14%, 73 pacientes entre 61 y 70 años representando al 12,03%, 53 pacientes entre 71 y 80 años representando al 8,73%, 28 pacientes de entre 89 y 90 años representando al 4,61% y los pacientes con más de 90 años fueron 13 representando al 2,14%.

#### 3. Procedencia de los operados

De los 607 operados en el periodo 2018 a julio del 2019, 87 pacientes fueron de procedencia rural representando al 14,33% y 520 pacientes de procedencia urbana representando al 85,67% del total.

#### 4. Abordaje quirúrgico utilizado

**Tabla 1:** Abordaje quirúrgico utilizado en pacientes operados de litiasis vesicular en el Servicio de Cirugía del Hospital Militar Central de enero 2018 a junio 2019

ABORDAJE QX	CANTIDAD	%
CONVENCIONAL	70	11,53
LAPAROSCOPIA	537	88,47
<b>TOTAL</b>	<b>607</b>	<b>100,00</b>

Fuente: Elaboración propia con datos 2019 del Hospital Militar

#### 5. Evolución

Se realizaron 549 procedimientos como cirugías programadas y 58 fueron realizados como urgencia (colecistitis Aguda Litiasica)

**Tabla 2:** Evolución de los pacientes operados de litiasis vesicular en el Servicio de Cirugía del Hospital Militar Central de enero 2018 a junio 2019

EVOLUCIÓN	CANTIDAD	%
URGENCIA CIRUGIA PROGRAMADA	58	9,5
	549	90,5
<b>TOTAL</b>	<b>607</b>	<b>100</b>

Fuente: Elaboración propia con datos 2019 del Hospital Militar

#### CONCLUSIONES

Se pudo observar que en el periodo de enero del 2018 a junio del 2019 de 607 intervenciones quirúrgicas por litiasis vesicular en su mayoría fueron pacientes de sexo masculino y el porcentaje mayor fue a personas de entre 41 y 50 años. El 85% de los operados es de procedencia de zona urbana. En cuanto al tipo de abordaje quirúrgico el 11,53% fue por vía abierta y el 88,47% por video laparoscopia. En cuanto a la evolución el 90,5 % de los procedimientos fueron realizados como cirugías programadas y el 9,5 % como cirugías de urgencia (colecistitis Aguda Litiasica). Dos pacientes sufrieron lesiones de vías biliares que en esta investigación representó al 0,37% del total de operados desde enero del 2018 hasta junio del 2019 y es el porcentaje que se maneja a nivel mundial, cabe destacar que estos procedimientos fueron realizados por videolaparoscopia y fueron cirugías programadas, ambos fueron pacientes de

sexo masculino, uno de 60 años y el otro de 63 años.

El paciente de 60 años tuvo una lesión Strasberg E2. La técnica de la Vista Crítica de Strasberg consiste en la disección y liberación del triángulo de Calot hasta exponer la arteria y el CC y exponer la base del hígado. Una vez constatada esta vista, estas estructuras solo pueden corresponder al conducto y a la arteria cística, en casos de conductos aberrantes o en casos de vesículas muy inflamadas, se sugiere la exposición de la capa interna de la subserosa, optimizando la vista crítica<sup>(14)</sup>.

Mientras que el paciente de 63 años tuvo una lesión tipo Strasberg A, Fuga biliar en pequeño conducto en continuidad con el hepático común. En conducto cístico o canal de Luschka<sup>(15)</sup>.

Las lesiones iatrogénicas de la vía biliar constituyen una nueva enfermedad, una enfermedad generada por el cirujano que engendrara siempre para el paciente una alta dosis de riesgos, sufrimientos, daños orgánicos, psicológicos y económicos, disminuirá siempre su calidad de vida y en el mejor de los casos lo convertirá en un "lisiado biliar", pues los pacientes que han sufrido una injuria biliar estarán siempre en riesgo de una estenosis o una re-estenosis.

El mejor tratamiento por lo tanto es sin dudas su prevención, pues no existe solución mágica ni 100% efectiva para estos pacientes aun en las mejores manos. No existen "recetas" para su manejo, pues cada paciente implicara sin dudas un reto. Su ocurrencia es totalmente evitable y por lo tanto recae totalmente en la responsabilidad y el buen juicio del cirujano el poder evitarlas.

En vista de lo totalmente aberrante que puede ser la anatomía de la vía biliar, no existe medio mejor para asegurar la integridad de la vía biliar que una disección meticulosa y muy gentil de los elementos del triángulo de Calot, el cirujano debe asegurarse por todos los medios, ya sean reparos anatómicos, (triángulos de seguridad etc) colangiografías, opinión de otros colegas antes de ligar o clipar las estructuras bilio vasculares. Poner por delante el bienestar y la seguridad del paciente y hacer puertos accesorios, laparotomizar, buscar ayuda antes que continuar con una laparoscopia insegura y "salvar el honor". No existen dudas de que la mejor oportunidad para el paciente es la primera reparación, por ende todos los cirujanos laparoscopistas deben tener un sólido conocimiento sobre este tema.

#### REFERENCIAS BIBLIOGRÁFICAS

1. Doherty G. Diagnóstico y Tratamiento Quirúrgicos. Décimo tercera ed. México: McGraw-Hill; 2011.
2. Almora CL, Arteaga Y, Plaza T, Prieto Ferro Y, Hernández Hernández Z. Diagnóstico clínico y epidemiológico de la litiasis vesicular. Revisión bibliográfica. Rev Ciencias Médicas. 2012; 16(1):200-14.
3. Romero C, Barrera J, Pascual C, Valdés J, Molina E, Rey R, et al. Factores de riesgo en la litiasis vesicular. Estudio en pacientes colecistectomizados. Rev Cubana Cir 1999; 38: 88-94
4. Mendoza H. Relación entre los factores de riesgo de la Colelitiasis y los tipos de Litiasis en pacientes colecistectomizados hospital Octavio Mongrut año 2010-2011. Universidad Nacional Mayor de San Marcos. Repositorio de tesis digitales.
5. Lama G, Rojas A. Prevalencia de colecistitis aguda y los factores predisponentes en pacientes atendidos en el Hospital de la Policía desde Enero 2013 – Enero 2014.
6. Crisolino A, Mateos L, Garzón M, Hernández F, Argenta S. Colecistitis aguda en el servicio de medicina interna durante 4 años. Revista clínica española. 2013.
7. Carreño J. Colecistitis alitiásica: Incidencia y factores de riesgo asociados, servicios de emergencias y medicina crítica del Hospital General Luis Vernaza, enero 2008-diciembre 2010.
8. Andrén-Sandberg A, Alinder G, Bengmark S. Lesiones accidentales del conducto biliar común en la colecistectomía: factores pre y perioperatorios de importancia. Ann Surg 1985; 201: 875-80.
9. Márquez F, Peláez D, Pezzano E, Varela L. Comportamiento de factores de riesgo de conversión de la Colelap a colecistectomía abierta. Hospital General de Barranquilla, enero de 2014-abril de 2015. Biociencias. 2015; 10(2):81-8.
10. Chiche L, Letoublon C. Tratamiento de las complicaciones de la colecistectomía. Elsevier 2010. Doi: 10.1016/S1282-9129(10)58000-0
11. González R, Martínez Alfonso MA, Torres Peña R, López Milhet AB, Pereira Fraga JG, Barreras González J. Reintervenciones por complicaciones después de realizada colecistectomía laparoscópica. Rev Cubana de Cir. 2011; 50(3):302-11.
12. Tejedor Bravo M, Albillos Martínez A. Enfermedad litiasica biliar. Medicine. 2012; 11(8):481-8.
13. Gómez NA, Zapatier J, Vargas PE. Ventajas reconocidas de la colecistectomía por minilaparotomía frente a la colecistectomía laparoscópica. Cir Esp 2006; 79:130-1.
14. Honda G, Iwanaga T, Kurata M, Watanabe F, Satoh H, Iwasaki K. The critical view of safety in laparoscopic cholecystectomy is optimized by exposing the inner layer of the subserosal layer. J Hepatobiliary Pancreat Surg. 2009; 16: 445-9. Doi: 10.1007/s00534-009-0060-3
15. Mercado MA, Chan C, Orozco H, Hinojosa CA, Tinajero JC, Santamaría Galeotti LN, et al. Bile duct reconstruction after iatrogenic injury in the elderly. Ann Hepatol. 2004; 3(4):160-2.

# Triple incisión umbilical para la colecistectomía videolaparoscópica

## *Triple umbilical incision for videlaparoscopic cholecystectomy*

Herrera Cabral, Héctor Rolando\*; Acevedo Jara, Angel Julián\*\*; Nelson Inocencio Ortellado Narváez\*\*\*; Pedrozo Amarilla, Luz Analía\*\*\*\*

Hospital Nacional de Itauguá. Paraguay

### RESUMEN

**Introducción:** La cirugía laparoscópica a través de un puerto único se realiza básicamente colocando un dispositivo a través de una única incisión (entre 18mm a 50 mm), en la cual se colocan varios trocares en el mismo. Nuestro trabajo consiste en la realización de 3 pequeñas incisiones y la colocación de tres trocares de 5 mm con la utilización de instrumentales convencionales de 36 cm de longitud de cirugía laparoscópica dentro de los límites internos del ombligo. **Objetivo:** Describir la técnica operatoria y evaluar los resultados iniciales de una opción de colecistectomía laparoscópica a través de tres incisiones intraumbilical. **Métodos:** Es un estudio retrospectivo, descriptivo, multicéntrico y observacional. De Junio del 2014 a Agosto del 2019. Fueron intervenidos por este método 20 pacientes, 17 de sexo femenino y 3 de sexo masculino, en un rango de edad de 16 a 65 años. El promedio del tiempo quirúrgico fue de 65 minutos. **Resultados:** En todos los casos se concluyeron los procedimientos por la vía de abordaje intraumbilical. Uno de los casos, se tuvo que reintervenir por hemorragia intraabdominal, sangrado de la rama posterior de la arteria cística. **Conclusiones:** la técnica propuesta es reproducible, no se cuenta con la habitual triangulación de los puertos por lo que amerita del cirujano un grado de entrenamiento avanzado en cirugía laparoscópica. Los casos deben ser selectivos.

**Palabras clave:** triple incisión, ombligo, colecistectomía.

### ABSTRACT

**Introduction:** The laparoscopic surgery is done by using a single port. You place a device through a single incision between 18mm to 50mm and 3-4 trocars can be used. Our work consists of making 3 little incisions to put the three trocars which measure 5 mm and use conventional instruments that measure 36 cm of length of laparoscopic surgery within the internal limits of the umbilicus. **Objective:** Describe the surgery technique and evaluate the initial results of a laparoscopic cholecystectomy option through three intraumbilical incisions. **Methods:** It is a retrospective, descriptive, multicentre and observational study. Since June 2014 to August 2019, 20 patients, 17 female and 3 male, were operated using this method from the age ranges of 16 to 65 years old. The average surgical time was 65 minutes. **Results:** In all cases the procedures were concluded by the intraumbilical approach. One of the cases had to be re-operated due to intraabdominal bleeding from the posterior branch of the cystic artery. **Conclusions:** the technique is reproducible; the usu-

al triangulation of the ports is not available. Therefore fort this technique the surgeon needs to have experience and have had advanced training in laparoscopic surgery. The cases must be selective.

**Keywords:** triple incision, umbilicus and cholecystectomy.

### INTRODUCCIÓN

La laparoscopia ha aparecido como uno de los avances más significativos de la cirugía del siglo XX. Desde que Philippe Mouret realizara la primera colecistectomía videolaparoscópica en 1985, la laparoscopia se ha convertido en la vía de abordaje de elección para esta técnica, y en la actualidad es el procedimiento laparoscópico más comúnmente realizado en el mundo<sup>(1)</sup>.

La evolución de las técnicas mínimamente invasivas ha llevado a la aparición de 2 nuevas vías de abordaje y múltiples vías intermedias; por un lado, la cirugía a través de los orificios anatómicos naturales (natural orifice transluminal endoscopic surgery (NOTES)<sup>(2-3-4-5)</sup> y, por otro, la cirugía a través de una sola incisión (single incision laparoscopic surgery (SILSs), Single port, o actualmente llamada laparoendoscopic single site surgery (LESS), que en la mayoría de los casos es el ombligo, orificio embriológico que se repermeabiliza para realizar la intervención (embryonic natural orifice transumbilical endoscopic surgery/LESS). Hasta la fecha se han reportado en la literatura numerosos procedimientos con múltiples acrónimos, sin embargo el más aceptado parece ser el de LESS (del inglés: laparo-endoscopic single-site surgery) y cuya traducción al español es cirugía laparoscópica por un puerto único<sup>(4-5-6)</sup>.

Este término abarca a todos los procedimientos que son realizados a través de una incisión única (habitualmente entre 18 y 50 mm), y engloba a múltiples modalidades tales como: las técnicas que emplean dispositivos multi-puertos de diferentes empresas dedicadas al rubro médico (Triport, AirSeal, Uni-X, SILs, X-Cone, Spider, etc.)<sup>(5-7)</sup>.

\* Jefe de sala Servicio de Cirugía


\*\* Jefe de guardia de Cirugía de Urgencia

\*\*\* Jefe de guardia Servicio de Anestesia

\*\*\*\* Coordinadora de la Unidad de Instrumentación Quirúrgica

Recibido: 14 febrero - Aceptado 14 febrero

**Autor correspondiente:** Dr. Héctor Rolando Herrera Cabral. Colón c/Aká Yuasá - Fernando de la Mora Zona Norte. Tel.: (021)501.504 - Cel.: 0976.544.685. Email: rolandpy@gmail.com

 Este es un artículo publicado en acceso abierto bajo una licencia Creative Commons

Para la colocación de algunos dispositivos uno debe realizar incisiones en promedio de 3-5 cm 5-6, y en todos ellos tendríamos dos grandes limitaciones: la aglomeración e interferencia de los instrumentos y la disminución de la calidad de la triangulación y exposición del área quirúrgica, además algunos demandan la realización de una incisión más amplia<sup>(5-6-9)</sup>. La técnica que presentamos no escapa de estos inconvenientes, pero resulta económico al no utilizar ningún dispositivo que se coloque en el ombligo, ni el uso instrumentales especiales, se logra el objetivo el cual es la extirpación de la vesícula y el resultado estético y cosmético es muy aceptable ya que no deja marcas visibles.

## MATERIAL Y MÉTODOS

Presentamos un estudio retrospectivo, descriptivo, multicéntrico y observacional, que incluye a 20 pacientes con colecistopatía calculosa sintomática, operados entre Junio del 2014 a Agosto del 2019. De los 20 casos, 9 de ellos se realizaron en el Hospital Nacional de Itauguá y 11 casos en diferentes Sanatorios privados. Fueron 17 pacientes de sexo femenino y 3 de sexo masculino. El rango de edad fue de 16 a 65 años, promedio 39,5 años, el IMC promedio fue de 24,2 Kg/m<sup>2</sup>.

### El criterio de selección de pacientes fue de:

- IMC no mayor a 28 Kg/m<sup>2</sup>.
- No presentar incisiones medianas previas.
- No haberse realizado CPRE previa.
- No presentar colecistitis aguda.
- No presentar cálculo/s mayor/es de 1 cm.

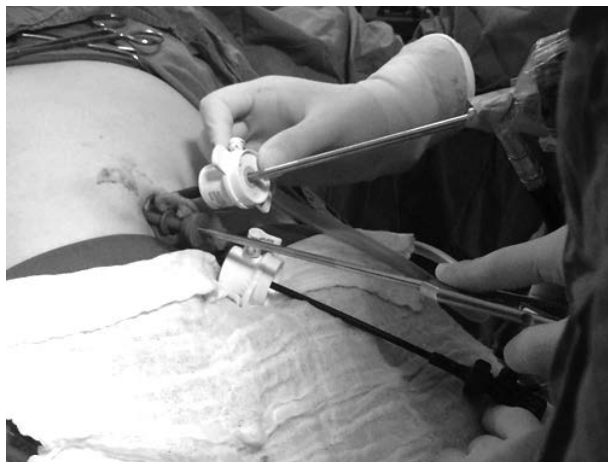Todos los pacientes recibieron anestesia general con intubación. La posición del paciente fue con las piernas abiertas, con el cirujano entre las mismas y con un ayudante a la izquierda del cirujano. Las incisiones que se realizaron fueron una superior mediana y dos inferiores laterales (similares a la estrella de Mercedes Benz), todas de 5 mm. La creación del neumoperitoneo se realizó por técnica de Hasson modificada en el trócar superior, luego se colocan los otros dos laterales tratando de introducirlos con ligera dirección hacia los laterales, para intentar salvar la superposición de instrumentales. La posición del paciente fue en



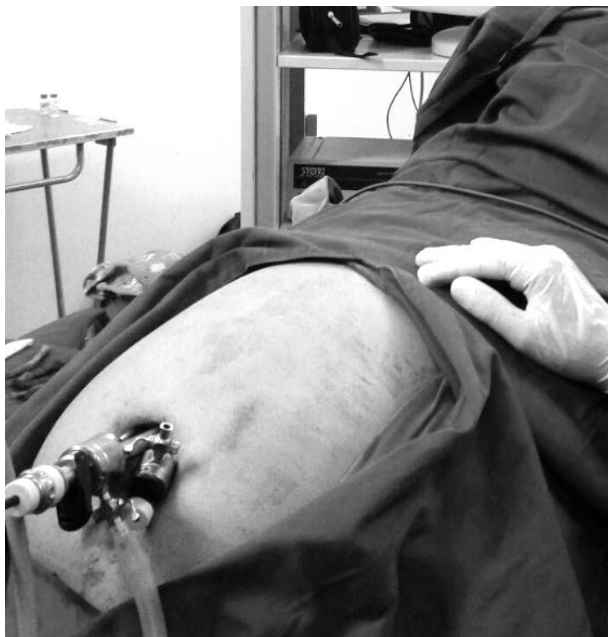**Figura 1:** Colocación de 3 trócares de 5 mm. dentro del límite interno del ombligo

ligero Trendelenburg invertida. Se colocó una cámara de 5 mm de 30° en el puerto superior. En 2 casos solo se contaba con óptica de 10 mm, entonces una de las incisiones fue para un trócar de 10 mm (*Figura 1, 2 y 3*).

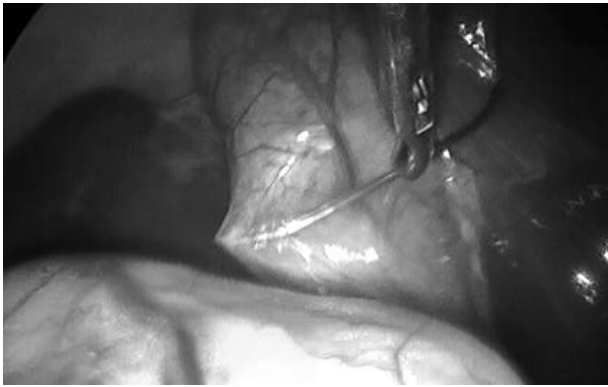
El primer paso era la tracción del fondo vesicular para lo cual se colocaba un punto con aguja recta a nivel subcostal derecho atravesando toda la pared abdominal que se recuperaba con un porta agujas dentro de la cavidad, se presentaba la vesícula llevando la misma hacia craneal y se colocaba el punto a nivel intermedio entre el fondo y el cuerpo vesicular, tratando de que el mismo abarque una buena longitud sin atravesar totalmente la pared vesicular para evitar fuga de bilis. Luego se exteriorizaba la aguja recuperándola a la misma próxima al punto anterior. Se realizaba un nudo sobre una gasa vaselinada a modo de “botón”, para evitar marcas por isquemia en la piel (*Figura 4*).



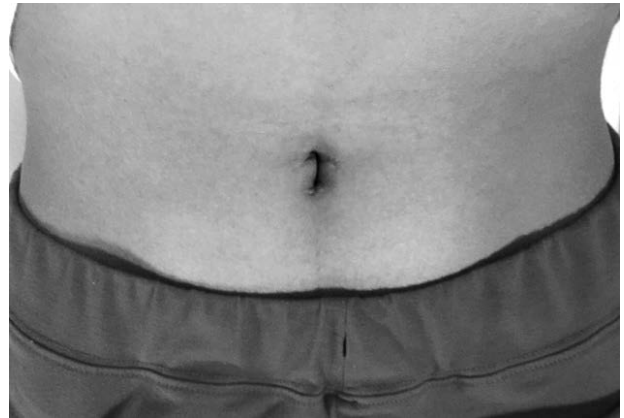**Figura 2:** Momento donde internamente se recibe la aguja del punto externo, manejado con el portaagujas laparoscópico



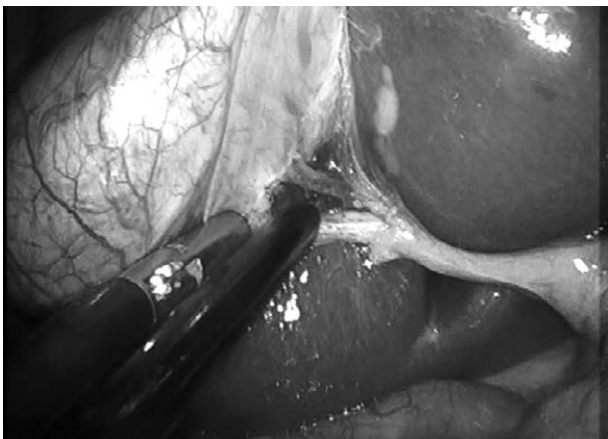
**Figura 3:** Utilización de un trócar de 10 mm en el puerto superior



**Figura 4:** Colocación de punto de tracción vesicular a nivel del cuerpo para exposición de los elementos de la vía biliar.



**Figura 6:** Resultado estético cosmético, donde se aprecia que las incisiones son apenas perceptibles



**Figura 5:** Visión crítica, donde se aprecia conducto cístico, arteria cística y conducto colédoco

Teniendo el fondo traccionado, se tenía la vía biliar expuesta, se iniciaba la disección del trípede biliar. Normalmente se colocaba la óptica en el puerto superior, pero si era necesario se rotaba a otros puertos, al igual que el uso del gancho podría ser con la mano derecha o izquierda en uno u otro puerto, lo mismo ocurría que con la pinza atraumática. Una vez que se identificaba los elementos del trípede biliar y se tenía la visión crítica (**Figura 5**) se procedía al clipado con clipadora de 5 mm y clips de titanio, con 2 clips a la arteria y 3 clips al conducto cístico. La arteria se seccionaba con electrocauterio bien próximo a la vesícula biliar, y el conducto cístico se seccionaba con tijera entre los clips. Luego se procedía a desperitonizar el fondo vesicular donde cruzar los instrumentales nos parecía más pragmático. Se revisaba la hemostasia introduciendo pequeñas gasas cortadas. Se seccionaba el hilo del fondo con tijera. Se retiraba la pieza operatoria por el trocar superior, la misma se realizaba bajo visión de la cámara que acompañaba a la misma hasta próxima a su exteriorización. Se procedía a realizar una pequeña incisión de ampliación de la piel y la aponeurosis de unos milímetros en dirección inferior para el retiro de la pieza operatoria, previo aspirado o extracción de cálculos si el caso ameritaba con pinza de Allis, como así si era necesario se cerraba la aponeurosis del puerto superior con poliglactina 0.

**Tabla 1:** Datos epidemiológicos y perioperatorios

Variables	Respuesta
Edad (media, rango)	39,5 / 16-65 años
Sexo (F/M)	17 - 3
Índice de masa corporal (media, rango)	24,2 / 19-27,8
Enfermedad vesicular sintomática	Colecistopatía
Visión crítica obtenida	19 (95%)
Procedimiento concluido con éxito	20 (100%)
Resultado cosmético, estético	19 (95%)
Complicaciones post-operatorias	1 (5%)
Tiempo operatorio (media, rango)	65 / 40-100 min.
Resultado cosmético, estético	19 (95%)
Complicaciones post-operatorias	1 (5%)

Todos los casos fueron realizados por el método descrito. El tiempo operatorio fue entre 40 a 100 minutos, con un promedio de 65 minutos. En todos los casos se llegó a terminar la cirugía por el método descrito. De los 20 pacientes 19 refirieron poco dolor postoperatorio y el alta fue entre las 18 y 24 hs del post-operatorio. En uno de los casos se tuvo la necesidad de una relaparoscopia por hemorragia intraabdominal, 6 horas después de su cirugía, debido a un sangrado de la rama posterior de la arteria cística, fue un paciente varón de 41 años cuya vesícula biliar se encontraba con cierto grado de inflamación crónica. Para la relaparoscopia se colocaron los trócares en forma habitual para una colecistectomía laparoscópica. El paciente fue dado de alta a las 48 horas (**Tabla 1**).

Los cortes dentro del ombligo al cicatrizar son imperceptibles a simple vista así que estéticamente el método es muy válido para no dejar marcas en el resto del abdomen (**Figura 6**).

## DISCUSIÓN

Las dos limitaciones más importantes en la mayoría de las técnicas de cirugía laparoscópica por puerto único, están asociadas con la disminución de la triangulación, la exposición del área quirúrgica, y con la interferencia de los instrumentos en el interior del paciente<sup>(6-10-11)</sup>.



La utilización de un hilo externo para exponer el fondo vesicular, llamado también método de marionetas<sup>(4-12)</sup>, nos resulta útil si se lo coloca no precisamente en el fondo vesicular, porque siendo así, no se logra una buena tracción y exposición de la vía biliar. Algunos autores por eso desechan este método y utilizan mini pinza adicional, retracción con alambre de Kirschner o uso de imanes para una mejor exposición<sup>(10-13)</sup>. Hemos considerado que colocando el punto no transfixiante (para evitar la fuga de bilis), pero con buena longitud de la puntada, en una zona intermedia entre el fondo y el cuerpo se logra una adecuada exposición de la vía biliar.

En el 2008, tuvimos la oportunidad de formar parte de un grupo de estudio donde se utilizaba un sistema monopuerto denominado Spyder (Trasnterix Company), junto a la Dra. Aurora Pryor de la Universidad de Dukes (Durham, Carolina del Norte), quien estaba al frente del trabajo, en los 7 primeros casos de colecistectomías en humanos, dispositivo de 18 mm de grosor, que utilizaba una cámara de 5 mm de 0 grados, una pinza de fondo, y lateralmente 2 pinzas muy flexibles similares a las pinzas endoscópicas, que ganaban rigidez al colocarle en el canal de trabajo. El mismo respeta la triangulación, era fácil de utilizarlo, pero utiliza instrumentales específicos, dispositivo de introducción especial, por ende es de costo elevado<sup>(7-14)</sup>.

Lo que se puede apreciar en la experiencia de algunos autores es que algunos colocan una óptica con canal de trabajo, para la introducción de un disector que ambos lo maneja el cirujano<sup>15</sup>, otros colocan los trócares en los dedos de un guante adherido a un Alexis<sup>16</sup>, otros prefieren colocar 2 hilos externos, e ir movilizándolo para dar tracción a los elementos a disecar<sup>4-12</sup>. También se describe la utilización de clavos de

Kirschner para tracción del fondo y lateral de la vesícula<sup>15</sup>. Otros dispositivos cuentan con puertos incorporados para ir colocando los instrumentales (SILS), a veces específicos con cierta curvatura para salvar la triangulación<sup>(4-5-6)</sup>, Nosotros utilizamos los instrumentales normales (sin ningún dispositivo especial de introducción intraumbilical) la óptica en el trócar superior alejada y con mucho zoom, así se evita el choque de instrumentales, y estos así en forma invertida o lateral con cualquiera de las manos.

## CONCLUSIÓN

Para la realización con éxito de este procedimiento la selección de los pacientes es de suma importancia. Una vía biliar fácilmente identificable donde los elementos a disecar se reconocen por transparencia es lo ideal para un procedimiento donde el temor siempre radica en la lesión de la vía biliar principal, se debe insistir en la buena exposición de la vía biliar con el punto externo que retrae el cuerpo vesicular, que debe quedar bien, luego una disección lenta, sin apremios, tener una buena visión crítica, y disecar con paciencia.

Con estos resultados podemos afirmar que esta técnica de colecistectomía laparoscópica con triple incisión umbilical, es una técnica factible, segura y efectiva.

El resultado estético y cosmético fue muy bueno ya que como el ombligo es una cicatriz natural y las pequeñas incisiones con el correr del tiempo se mimetizan con él y no dejan ver rastro alguno del procedimiento.

Es un procedimiento reproducible, aunque el cirujano que lo realiza debería tener un grado de entrenamiento avanzado en cirugía laparoscópica.

## REFERENCIAS BIBLIOGRÁFICAS

1. García Ruiz A, Gutiérrez Rodríguez L, Cueto García J. Evolución histórica de la cirugía laparoscópica. *Cirugía endoscópica*, 2016;17(2).
2. Zornig C, Mofid H, Emmermann A, Alm M, Waldenfels HAV, Felixmüller C. NOTES-Cholezystektomie ohne sichtbare Narben. Combined transvaginal and transumbilical approach for cholecystectomy with no visible scarring. *Kombinierter transvaginaler und transumbilicaler Zugang*. *Der Chirurg* 2009; 80 (4): 364-9.
3. Fuente SG, Demaria EJ, Reynolds JD, Portenier D. New developments in surgery: Natural Orifice Transluminal Endoscopic Surgery (NOTES). *Arch Surg*. 2007;142(3):295-7. doi: 10.1001/archsurg.142.3.295. [PubMed] [CrossRef] [Google Scholar]
4. Tacchino R, Grecco F, Matera D. Single-incision laparoscopic cholecystectomy: surgery without a visible scar. *Surg Endosc* 2009; 23: 896-9.
5. Merchant AM, Cook MW, White BC, Davis SS, Sweeney JR, Lin E. Transumbilical Gelpport access technique for performing single incision laparoscopic surgery (SILS). *J Gastrointest Surg* 2009; 13: 15916.
6. Garijo Alvareza J, Sánchez López JD, González Elosua T, Gascón Hoveb M, García-Sancho Telleza L, del Castillo Dieza F, et al. Colecistectomía laparoscópica transumbilical. Resultados con el dispositivo de gel y revisión. *Cirugía Española* 2010;87(5):293-8.
7. Pryor A, Tushar J, DiBernardo L. Single-port cholecystectomy with the TransEnterix SPIDER: simple and safe. *Surg Endosc*. 2010 Apr; 24(4): 917-3.
8. Rattner D, Kalloo A. ASGE/SAGES Working Group on Natural Orifice Transluminal Endoscopic Surgery. October 2005. *Surg Endosc*. 2006; 20(2):329-3. doi: 10.1007/s00464-005-3006-0. [PubMed] [CrossRef] [Google Scholar]
9. Romanelli JR, Mark L, Omotosho PA. Single-port laparoscopic cholecystectomy with the TriPort system: a case report. *Surg Innov*. 2008;15(3):223-8. doi: 10.1177/1553350608322700. [PubMed] [CrossRef] [Google Scholar]
10. Rane A, Dasgupta P. Single-incision laparoscopic surgery. *BJU Int*. 2009;103(4):429-30. doi: 10.1111/j.1464-410X.2008.07928.x. [PubMed] [CrossRef] [Google Scholar]
11. Canes D, Desai MM, Aron M, Haber GP, Goel RK, Stein RJ. Transumbilical single-port surgery: evolution and current status. *Eur Urol*. 2008;54(5):1020-9. doi: 10.1016/j.eururo.2008.07.009. [PubMed] [CrossRef] [Google Scholar]
12. Roberts KE. True single-port appendectomy: first experience with the "puppeteer technique". *SurgEndosc*. 2009; 23:182530.
13. Torres Peña R, Barreras González J, Ruiz Torres J, Campillo Dono O, Torres Mora RM, Olivé González JB. Colecistectomía laparoscópica a través de un puerto único. *Revista Cubana de Cirugía* 2013;52(4):245- 56.
14. Park CW, Herrera Cabral HR, Manson RJ, Pryor AD. Duke Endosurgery, Department of Surgery, Duke University. Single port laparoscopic cholecystectomy with transenterix spider: early success in humans. SAGES 2011.
15. Rodríguez J, Vial G, Herrera J R, Araneda O T. Colecistectomía laparoscópica transumbilical: Una técnica reproducible. *Rev. Chilena de Cirugía* 2010; 62(1): 33-6.
16. Parra MW, Puentes-Manosalva FE, Suárez JM. Colecistectomía por laparoscopia de puerto único a través de un guante quirúrgico. *Rev Colomb Cir*. 2011; 26: 56-61.

# Duodenopancreatectomía cefálica en neoplasia papilar mucinosa intraductal. A propósito de un caso

## *Cephalic duodenopancreatectomy in intraductal mucinous papillary neoplasia. Case report*

*Dennis Cabral\*, Marcelo Ramírez\*\*, Edith Martinez\*\*\**

*Hospital Nacional de Itagua, Servicio de Cirugía General, Paraguay*

### RESUMEN

El tumor mucinoso papilar intraductal del páncreas (IPNM) es una lesión pancreática premaligna caracterizada por la presencia de dilataciones segmentarias del conducto pancreático principal o ramas secundarias, que están recubiertas de epitelio vellosa displásico productor de mucina. Presentaremos el caso de un paciente con IPNM de resolución quirúrgica y donde el tratamiento electivo fue una Duodenopancreatectomía cefálica convencional (DPC) por lesión de 103mm x 70 mm caracterizada por TAC y RMN en cabeza de páncreas.

**Palabras claves:** IPNM, DPC, cirugía de Whipple.

### ABSTRACT

Intraductal papillary mucinous tumor of the pancreas (IPNM) is an entity characterized since 1996 (1); It was initially described by Ohhashi et al. as "mucous secretory pancreatic cancer" differs from other cystic mucinous neoplasms of the pancreas by having direct communication with the Wirsung duct, in addition, the absence of ovarian stroma type (2); It is characterized by the presence of segmental dilations in the main pancreatic duct or secondary branches, which are covered with mucin-producing dysplastic villus epithelium (3) and cyst formation of the compromised ducts. We will present a case of a patient with a diagnosis of IPNM in which the elective treatment was a conventional cephalic Duodenopancreatectomy.

**Keywords:** IPNM, DPC, Whipple surgery.

### INTRODUCCIÓN

El IPNM se diferencia del adenocarcinoma ductal en que en el 90-100% de los casos es reseccable, con sobrevida del 80-90% en el carcinoma in situ, el 50-70% para el carcinoma invasivo y 40-50% cuando hay presencia de metástasis ganglionares<sup>(1)</sup>. Más frecuentes en hombres, entre 60 y 80 años y en la cabeza del páncreas<sup>(2)</sup>, o afectan de forma generalizada toda la glándula (30%

de los casos)<sup>(3)</sup>. Suelen ser descubiertos de forma incidental por su clínica indolente o inespecífica<sup>(5)</sup>, o pueden enmarcarse en pacientes con dolor abdominal crónico o episodios a repetición de pancreatitis aguda que se podrían relacionar con obstrucción intermitente del conducto pancreático por conglomerados mucinosos<sup>(6,7)</sup>. Los pacientes asintomáticos no representan ausencia de malignidad ya que el 30% de las neoplasias invasivas se descubren en ellos<sup>(7)</sup>. Las características generales de malignidad de estas lesiones son la presencia de nódulos murales, diámetro del conducto pancreático mayor a 15 mm o un tamaño de la lesión superior a 3 cm<sup>(7)</sup>.

### PRESENTACIÓN DE CASO CLÍNICO

Paciente femenino de 50 años de edad, con antecedente de epigastralgia de 4 años aproximadamente, consulta por exacerbación del dolor además de vómitos en varias oportunidades, dispepsia y cambios en la coloración de piel y mucosas, coluria y acolia. Refiere además pérdida de peso de 6kg en este periodo. Al examen físico abdominal se palpa una tumoración de 5cm, de consistencia sólida, bordes bien delimitados, no dolorosa a la palpación profunda.

El control laboratorial al ingreso retorna dentro de parámetros normales exceptuando el hepatograma: BILIRRUBINA TOTAL: 2,19. B. DIRECTRA: 1,78 B. INDIRECTA: 0,41 GOT: 124 GPT: 258 FA:808 y unos valores Ca 19-9: 15,1 y CEA 1,3. Además enzimas pancreáticas dentro de parámetros normales. La ecografía abdominal evidenciaba a nivel de la cabeza del pán-


\* Jefe de Sala

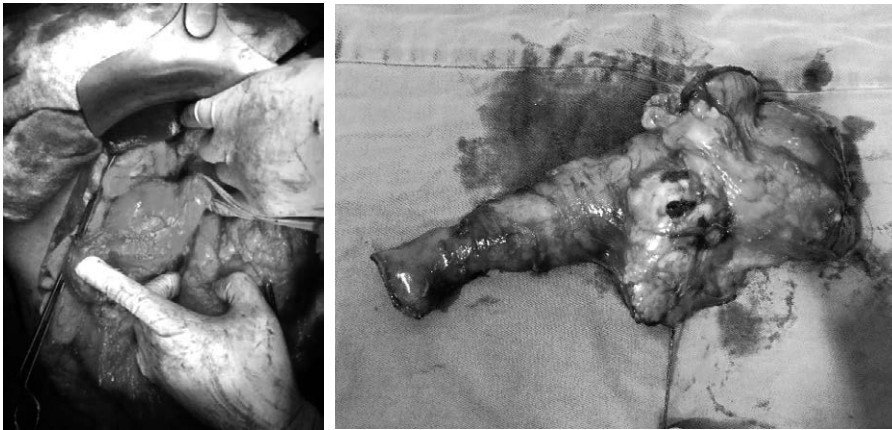\*\* Residente de Tercer año

\*\*\* Residente de primer año

Recibido 12 setiembre 2019 - Aceptado: 10 enero 2020

**Autor correspondiente:** Dr. Marcelo Sebastián Ramírez Romero. Email:marceloramirez89@gmail.com

 Este es un artículo publicado en acceso abierto bajo una licencia Creative Commons



**Figura 1.**

creas, imagen anecoica, de aproximadamente 4,67 x 3,55 cm, de bordes regulares, con finas segmentaciones internas, con características quística, de origen a determinar. La TC con contraste corroboró la lesión a nivel de la cabeza del páncreas de densidad quística de forma redondeada de 103mm x 70 mm. En la colangiorensonancia se informa: compresión extrínseca de la vía biliar por masa quística compleja dependiente de la glándula pancreática. (*Figura 1*).

Con el diagnóstico de IPMN tipo I se indica cirugía. La operación realizada fue una CIRUGÍA DE WHIPPLE (DPC) en la que se constató tumor quístico de cabeza de páncreas de aproximadamente 16 cm de diámetro, colédoco de 1,5 cm de diámetro, wirsung de 11mm de diámetro. Se envía pieza (imagen 2) a anatomía patológica que confirma: Cistoadenocarcinoma mucinoso invasor predominantemente papilar y con áreas cri-

biformes con características oncóticas de 9,6 cm de la cabeza de páncreas moderadamente diferenciado grado 2. Se observa también neoplasia intraductal papilar mucinosa de alto grado (IPMN). MARGEN PANCREÁTICO LIBRE DISTAL DE 0,7 CM DE LA LESIÓN.

#### DISCUSIÓN

El tamaño y el antecedente de síntomas son los factores predictivos que se asocian a un mayor riesgo de malignidad. La resección quirúrgica temprana es el tratamiento de elección para evitar la degeneración maligna, siempre que confluyan factores de riesgo como la localización, el tamaño, los nódulos murales, las atipias en el líquido intraquístico o existencia de síntomas el IPMN. Las neoplasias del conducto principal deben ser siempre operadas.

#### REFERENCIAS BIBLIOGRÁFICAS

1. Salvia R, Fernández del Castillo C. Main-duct intraductal papillary mucinous neoplasms of the pancreas: clinical Neoplasia mucinosa papilar intraductal del páncreas. Presentación de caso y revisión de la literatura 155 predictors of malignancy and long-term survival following resection. *Ann Surg* 2004; 239: 678-85.
2. Fernández del Castillo C, Targarona J, Thayer SP. Incidental pancreatic cysts: clinicopathologic characteristics and comparison with symptomatic patients. *Arch Surg* 2003; 138: 427-33.
3. Zamboni G, Scarpa A, Bogina G. Mucinous cystic tumors of the pancreas: clinicopathological features, prognosis, and relationship to other mucinous cystic tumors. *Am J Surg Pathol*. 1999; 23: 410- 22.
4. William R. Brugge, Gregory Y. Cystic Neoplasms of the Pancreas. *N Engl J Med* 2004; 351: 1218-26.
5. Procacci C, Carbognin G, Accordini S, Biasiutti C, Guarise A, Lombardo F, et al. CT features of malignant mucinous cystic tumors of the pancreas. *Eur Radiol*. 2001; 11(9):1626-30.
6. Vargas Lorenzo MJ. Ultrasonografía endoscópica. Aplicaciones diagnósticas y terapéuticas. Cap. 12, 1 edición. Editorial Médica Panamericana. 2008 p. 141-168.
7. Edward V, Loftus Jr MD, Olivares P. Intraductal Papillary Mucinous tumors of the Pancreas: Clinicopathologic Features, Outcome and Nomenclature, *Gastroenterology* 1996; 110: 1909-18.

# Esplenopancreatectomía corporocaudal videoasistida por tumor de Frantz

## *Splenopancreatectomy corporocaudal video-assisted tumor Frantz*

Dayhana Duarte\*, Marcos Delgado\*\*, Soel Feltes\*\*, Michel Kostinchok\*\*\*, Miguel Ferreira\*\*\*\*

Hospital Nacional de Itauguá, Servicio de Cirugía General. Paraguay

### RESUMEN

El tumor pseudopapilar sólido del páncreas es poco frecuente de bajo potencial maligno. Se presenta el caso de una mujer de 17 años de edad acude a consulta por dolor abdominal de inicio insidioso de moderada intensidad; sin hallazgos significativos en el examen físico; la ecografía abdominal informa imagen nodular sólida de 8x6 cm en cuerpo y cola de páncreas con señal vascular central y periférica al Doppler color, se realiza tomografía con contraste de abdomen en donde se evidencia gran tumoración que abarca cuerpo y cola del páncreas aproximadamente 10x8cm con proyección al hilio esplénico. La resección de la masa y el examen histopatológico confirmaron el diagnóstico de tumor pseudopapilar del páncreas. Conclusión: la neoplasia pseudopapilar del páncreas es una condición rara, que requiere intervención quirúrgica. Es necesario un seguimiento minucioso para la detección temprana de la recurrencia y metástasis.

**Palabras clave:** páncreas, tumor, pseudopapilar, dolor.

### ABSTRACT

Solid pseudopapillary tumor of the pancreas is uncommon with low malignant potential. The case of a 17-year-old woman is presented for consultation due to insidious abdominal pain of moderate intensity; no significant findings on the physical exam; Abdominal ultrasound reports a solid nodular image of 8x6 cm in the body and tail of the pancreas with a central and peripheral vascular signal to the color Doppler. A contrast-enhanced tomography is performed, showing a large tumor that covers the body and tail of the pancreas approximately 10x8cm with projection, to splenic hilum. Mass resection and histopathological examination confirmed the diagnosis of pseudopapillary tumor of the pancreas. Conclusion: Pseudopapillary neoplasm of the pancreas is a rare condition, which requires surgical intervention. Careful monitoring is necessary for the early detection of recurrence and metastasis.

**Keywords:** pancreas, tumor, pseudopapillary, pain.

### INTRODUCCIÓN

El tumor pseudopapilar sólido del páncreas es un tumor poco frecuente de bajo potencial maligno, que representa no más del 1-2% de todos los tumores exocrinos del páncreas<sup>(1,2)</sup>. Es más común en

mujeres a temprana edad. Este tumor fue identificado por primera vez en 1959 por Virginia Frantz como un tumor quístico papilar del páncreas, más tarde en 1996 el tumor fue definido por World Health Organización (OMS) como "tumores pseudopapilares sólidos"<sup>(3,4)</sup>. Afecta principalmente al cuerpo y la cola del páncreas<sup>(5)</sup>. La etiología del tumor es desconocida. Puede alcanzar un tamaño considerable antes de comenzar a causar síntomas<sup>(2)</sup>. El tumor puede ser asintomático y diagnosticado durante el chequeo de rutina. La mayoría de los pacientes afectados sufren de dolor abdominal, molestias abdominales o masa abdominal superior no sensible palpable. También pueden quejarse de náuseas, vómitos, falta de apetito, pérdida de peso o ictericia<sup>(2,4,5)</sup>.

El objetivo de presentar este caso es aumentar la conciencia de los cirujanos sobre este tumor raro y aclarar algunas de las opciones de manejo disponibles.

### CASO CLÍNICO

Paciente femenino de 17 años de edad que consulta por dolor de intensidad moderada en abdomen superior con irradiación a región lumbar izquierda de 6 meses de evolución acompañada de sensación febril un mes antes del ingreso, negando antecedentes de traumatismos abdominales previos y antecedentes familiares de neoplasias.

Hallazgos clínicos: el paciente no tuvo hallazgos clínicos significativos en el examen físico.

Evaluación diagnóstica: laboratorialmente no se constata alteraciones; la ecografía abdominal informa imagen nodular sólida de 8x6 cm en cuerpo y cola de páncreas con señal vascular central y periférica al Doppler color, se realiza tomografía con contraste de abdomen y pelvis en donde se evidencia gran tumoración que abarca cuerpo y cola del páncreas aproximadamente

\* Residente de segundo año


\*\* Residente de tercer año

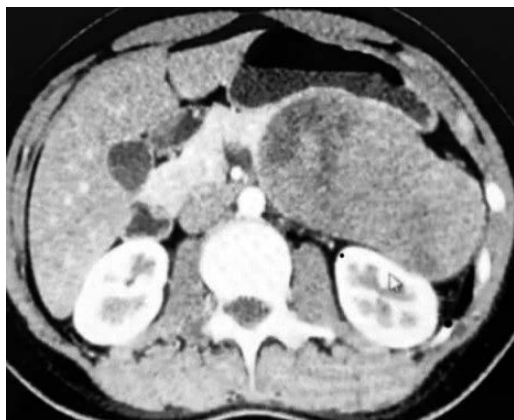\*\*\* Residente de primer año

\*\*\*\* Jefe de sala

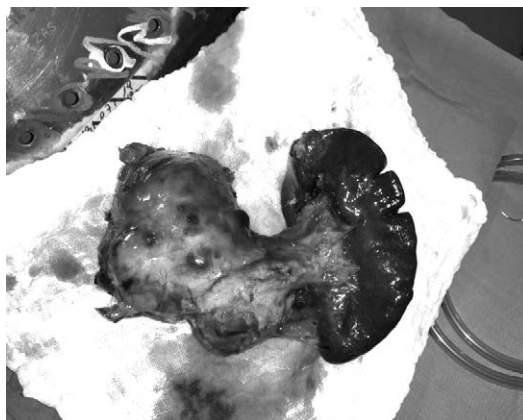Recibido 11 octubre 2019 - Aceptado: 07 noviembre 2019

Autor correspondiente: Marcos Delgado, marquitos.339@gmail.com

 Este es un artículo publicado en acceso abierto bajo una licencia Creative Commons



**Figura 1:** imagen tomografica del tumor solido pseudopapilar de pancreas.



**Figura 2:** pieza quirurgica, tumor en cuerpo, cola de pancreas y bazo.

10x8cm con proyección al hilio esplénico (**Figura 1**).

Intervención terapéutica: se realiza una esplenopancreatectomía corporocaudal video asistida, en donde se constata tumoración de gran tamaño aproximadamente 12 cm que abarca cuerpo y cola de páncreas además de adherencias al hilio esplénico, no se constata metástasis a distancia (**Figura 2**). El informe de anatomía patológica fue tumor sólido y pseudopapilar de páncreas (Tumor de Frantz).

Seguimiento y resultados: el postoperatorio transcurrió sin problemas y el paciente fue dado de alta cinco días después de la operación.

## DISCUSIÓN

El diagnóstico de neoplasia pseudopapilar sólida del páncreas es crucial porque estos tumores son distintos de otros tipos de cánceres pancreáticos en ese sentido, se caracterizan por un bajo potencial maligno y un resultado a largo plazo más favorable<sup>(7)</sup>.

Las características de los tumores malignos incluyen invasión de la cápsula, tumores de alto grado, invasión de las venas y alta expresión de Ki-67 en el análisis inmunohistoquímico. La estrategia predominante de tratamiento es la resección quirúrgica completa, cuando el tumor surge de la cabeza del páncreas, está indicada la pancreatoduodenectomía, mientras que si el tumor surge de la cola del páncreas, la pancreatectomía distal es

suficiente<sup>(4,5)</sup>. En el caso actual, la historia del páncreas estuvo y el hilio esplénico estuvieron involucrados, es por eso que se realizó una esplenopancreatectomía corporocaudal.

El tumor tiene un pronóstico excelente después de la resección, incluso en presencia de enfermedad metastásica debido a sus características favorables, la supervivencia libre de enfermedad a 5 años puede alcanzar hasta el 95%<sup>(2,5,7)</sup>.

El gran tamaño del tumor (más de 5 cm), la invasión linfovascular, la metástasis a los ganglios linfáticos regionales, la enfermedad metastásica sincrónica y los márgenes de resección positivos pueden aumentar el riesgo de recurrencia del tumor<sup>(1)</sup>.

El tumor metastatiza principalmente al hígado. El tratamiento de la enfermedad metastásica es la resección cuando sea posible, otras modalidades de tratamiento incluyen inyección de alcohol, embolización intraarterial o radioterapia, ya que estos tumores son radiosensibles, incluso algunos autores pueden sugerir el trasplante de hígado<sup>(4)</sup>.

El seguimiento minucioso de los pacientes es obligatorio después de la resección quirúrgica para el diagnóstico temprano de recurrencia local y enfermedad metastásica<sup>(2)</sup>.

En conclusión, la neoplasia pseudopapilar del páncreas es una condición rara, que requiere intervención quirúrgica. Es necesario un seguimiento minucioso para la detección temprana de la recurrencia y metástasis.

## REFERENCIAS BIBLIOGRÁFICAS

- Gao H, Gao Y, Yin L, Wang G, Wei J, Jiang K, et al. Risk Factors of the Recurrences of Pancreatic Solid Pseudopapillary Tumors: A Systematic Review and Meta-analysis. *Journal of Cancer* 2018; 9(11):1905-14.
- Antoniou EA, Damaskos C, Garmis N, Salakos C, Margonis GA, Kontzoglou K, et al. Solid Pseudopapillary Tumor of the Pancreas: A Single-center Experience and Review of the Literature. *In vivo (Athens, Greece)*. 2017;31(4): 501-10.
- Tesarikova J, Lovecek M, Neoral C, Vomackova K, Bebarova L, Skalicky P. [Solid pseudopapillary neoplasms of the pancreas]. *Rozhledy v chirurgii: mesicnik Ceskoslovenske chirurgicke spolecnosti*. 2017; 96(4):163- 7.
- Guo N, Zhou QB, Chen RF, Zou SQ, Li ZH, Lin Q, et al. Diagnosis and surgical treatment of solid pseudopapillary neoplasm of the pancreas: analysis of 24 cases. *Canadian Journal of Surgery* 2011; 54(6):368-74.
- Song H, Dong M. Solid Pseudopapillary Neoplasm of the Pancreas: Clinicopathologic Feature, Risk Factors of Malignancy, and Survival Analysis of 53 Cases from a Single Center. 2017;2017: 5465261.
- Agha RA, Borrelli MR, Farwana R, Koshy K, Fowler A, Orgill DP. For the SCARE Group. The SCARE 2018 Statement: Updating Consensus Surgical CARE REport (SCARE) Guidelines. *International Journal of Surgery* 2018; 60:132-6.
- El Imad T, Haddad FG, Kesavan M, Deeb L, Andrawes S. Solid Pseudopapillary Tumor of the Pancreas: An Unusual Cause of Abdominal Pain. *Cureus* 2017; 9(5):1252.

# Metástasis ósea como primera manifestación de Carcinoma Diferencial de Tiroides

## *Bone metastasis as the first manifestation of Differential Thyroid Carcinoma*

*Francisco Perrotta\*\*\*\*, Javier Brizuela\*\*\*\*, Luz García\*\*\*, Pedro Ortiz\*\*, Alejandro Arévalo\**

*Universidad Nacional de Asunción Facultad de Ciencias Médicas, Hospital de Clínicas, San Lorenzo, Paraguay*

### RESUMEN

El cáncer diferenciado es la forma más común del cáncer tiroideo e incluye al carcinoma papilar y folicular, que suelen relacionarse con un excelente pronóstico. La presencia de metástasis a distancia en el cáncer diferenciado de tiroides es infrecuente, ocurre en menos del 10% de los pacientes.<sup>2</sup> Cuando sucede, la supervivencia a 10 años disminuye significativamente. Las manifestaciones clínicas debidas a metástasis son raras, y a nivel óseo se presentan como deformidad o dolor.

**Palabras claves:** cáncer de tiroides, carcinoma folicular, metástasis ósea

### ABSTRACT

Differentiated cancer is the most common form of thyroid cancer and includes papillary and follicular carcinoma, which are usually associated with an excellent prognosis. The presence of distant metastases in differentiated thyroid cancer is uncommon, occurring in less than 10% of patients. When it happens, survival to 10 years of difficult evolution. The clinical manifestations due to metastases are rare, and at the bone level they present as deformity or pain.

**Key words:** Thyroid cancer, Follicular carcinoma, bone metastases

### INTRODUCCIÓN

El carcinoma diferenciado es el tumor tiroideo más frecuente y en la mayoría de casos se asocia a un pronóstico favorable<sup>(1)</sup>. Con la denominación de carcinoma diferenciado de tiroides se han incluido dos tipos tumorales con patogenia, biología y clínica bien distintas. La tendencia actual es a considerarlas entidades diferentes. Estos dos tumores son el carcinoma papilar (CP) y el folicular (CF), que, aunque similares, tienen pronóstico diferente. Así, el CF está más vascularizado y suele presentar una mayor tasa de invasión vascular y agresividad clínica<sup>(2)</sup>.

La incidencia del CF está muy relacionada con el déficit de yodo, por lo que está disminuyendo con la suplementación de yodo. Aunque existen variaciones poblacionales importantes, se estima que su incidencia se sitúa sobre 1-2 casos por cada 100.000 mujeres/año, y sobre 0,4-0,5 casos por cada 100.000 hombres/año<sup>(1)</sup>.

En forma muy interesante, una vez desarrollado, el cáncer diferenciado suele permanecer confinado a la glándula por largo tiempo, pero a medida que avanza la edad en la que se hace evidente la enfermedad clínica, se relaciona con mayor agresividad local y mayor capacidad metastásica. La agresividad local se manifiesta por extensión extratiroidea e infiltración de los tejidos adyacentes. El carcinoma folicular rara vez se asocia a metástasis ganglionares, pero son frecuentes las metástasis a distancia. Histológicamente se define por la demostración de invasión capsular y vascular, y a mayor invasión peor pronóstico: cuando sólo existe invasión capsular, 14% de los pacientes desarrolla metástasis a distancia; cuando sólo los vasos están invadidos, 27% desarrolla metástasis, cuando hay invasión capsular y vascular, 50%, y cuando los vasos capsulares, los vasos extratiroides y los tejidos están invadidos, 75% desarrolla metástasis. También hay correlación con el tamaño del tumor; para los tumores de menos de 2 cm, 17% desarrolla metástasis, cuando son de 2 a 4 cm, 32%; de 4 a 6 cm, 29% y cuando el tumor es mayor de 6 cm, el 73% desarrolla metástasis<sup>(2)</sup>.

Es más común la presentación del cáncer folicular con metástasis distantes respecto al cáncer papilar, cuando esto ocurre, predominan las metástasis óseas. Las metástasis óseas son ge-

\* Médico Residente de 1er año de Cirugía General de la ICCQ Email: alear.92@gmail.com Tel: 0973759226

\*\* Médico Residente de 1er año de Cirugía General de la ICCQ Email: pedroortm@hotmail.com Tel: 0981139899

\*\*\* Médico Residente de 2do año de Cirugía General de la ICCQ Email: luzleticiagarcia@gmail.com Tel: 0981166447

\*\*\*\* Médico Residente de 3er año de Cirugía General de la ICCQ Email: javi\_brizuela@hotmail.com Tel: 0981813352

\*\*\*\*\* Staff de Cirugía Oncológica de la ICCQ Email: fperrotta@gmail.com Tel: 0981401748

**Autor correspondiente:** Médico Residente de 2do año de Cirugía General de la ICCQ Email: luzleticiagarcia@gmail.com Tel: 0981166447

Recibido: 27 enero 2020 - Aceptado: 29 enero 2020

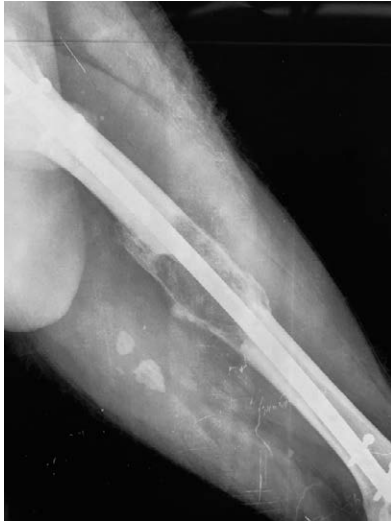

Figura 1.

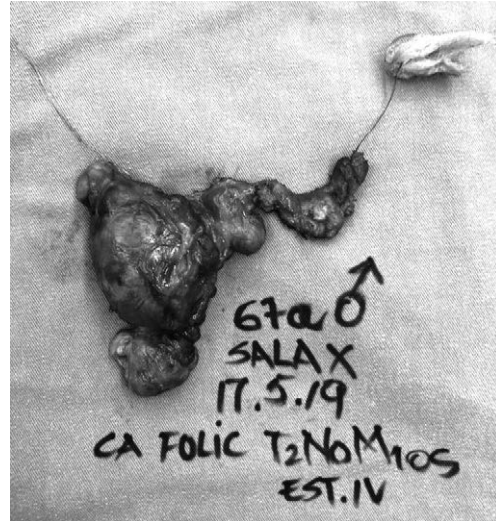

Figura 2.

neralmente lesiones múltiples y osteolíticas, localizadas en esqueleto axial, costillas, pelvis, huesos largos, esternón y base de cráneo. Hasta el 85% de los pacientes con metástasis óseas presentará dolor, inflamación o complicaciones ortopédicas.

Los objetivos del tratamiento con yodo radiactivo en los pacientes con metástasis a distancia son: curación, disminución de la tasa de recurrencia o paliativo. La cirugía debe ser considerada una fase más de un tratamiento multidisciplinario si se quiere conseguir cifras de supervivencia elevadas<sup>(3)</sup>.

Respecto al pronóstico, los factores que influyen son, por orden de importancia, la presencia de metástasis a distancia, la edad superior a 50 años, que empeora el pronóstico, el tamaño de la tumoración, la presencia de invasión vascular o capsular masiva, el grado de diferenciación, la variedad histológica y la presencia de invasión linfática<sup>(4)</sup>.

### PRESENTACIÓN DE CASO CLÍNICO

Paciente de sexo masculino de 67 años, con antecedentes de fractura patológica de fémur izquierdo y tratamiento quirúrgico con mala evolución, acude a consulta por tumor en muslo izquierdo de gran tamaño, dolor e impotencia funcional. Se realiza radiografía del muslo afecto (**Figura 1**) donde se constató lesión lítica del fémur en su tercio medio. Se realiza toma de biopsia, la cual informa sobre carcinoma folicular de tiroides metastásico en fémur. El paciente niega tumor y/o dolor en cuello, así como

niega síntomas compresivos, manifestaciones sistémicas de hipperfusión o hipofunción tiroidea. Al examen físico del cuello presenta tumoración en región central levemente hacia lado derecho, de forma redondeada, nodular múltiple, límites netos, de superficie lisa, de consistencia sólida firme, móvil, sin latidos ni crepitación. No se palpan adenomegalias. TSH 0,104, T3 libre 4,61, T4 libre 0,28.

Se decidió realizar tiroidectomía total (**Figura 2**), donde se constató lóbulo derecho aumentado de tamaño. La anatomía patológica confirmó la histología compatible con carcinoma folicular sincrónico con microcarcinoma papilar multifocal. En cuanto a la lesión ósea se realizó osteosíntesis del fémur. El paciente presenta buena evolución post quirúrgica, dándosele el alta en su primer día del post operatorio. Planes de continuar tratamiento con I131.

### DISCUSIÓN

Nuestro caso muestra una presentación atípica del carcinoma de tiroides, que, si bien suele dar metástasis óseas por vía sanguínea, estas suelen ser tardías en su desarrollo. Algunas publicaciones señalan que los pacientes que debutaron con metástasis ósea se manifestaron en el hueso iliaco o como compresión espinal por metástasis, con historias de bocio de larga data. Nuestro paciente presentaba un bocio de larga evolución asintomático y sin controles previos.

### REFERENCIAS BIBLIOGRÁFICAS

1. Ríos A, Rodríguez JM, Parrilla P. Tratamiento del carcinoma folicular de tiroides. *Cir Esp.* diciembre de 2015;93(10):611-8.
2. Dolores-Velázquez DR, Padilla-Rosciano DA, Cuéllar-Hubbe DM, Durán-Hernández DM, Pérez-Montiel DD, Martínez-Said DH. Tratamiento quirúrgico radical para las metástasis óseas por carcinoma de tiroides. Informe de cuatro casos. *Cir Cir.* 2005;(6):7.
3. Schmidt A, Cross G, Pitoia F. Metástasis a distancia en cáncer diferenciado de tiroides: diagnóstico y tratamiento. *Rev Argent Endocrinol Metab.* 1 de abril de 2017;54(2):92-100.
4. García MG, Lobato EE. Cáncer Diferenciado de la Tiroides: Aspectos Generales. 2009;7.

# Hernia de Morgagni. Hernia diafragmática poco frecuente

## Morgagni Hernia. Infrequent diaphragmatic hernia

Gonzalo Perrone\*, Martín Salvatierra\*, Daniel González\*\*

*Clínica Quirúrgica "3". Hospital Maciel. Montevideo-Uruguay. Región Norte. Hospital Regional Salto- Uruguay*

### RESUMEN

La hernia de Morgagni corresponde a un defecto congénito diafragmático poco frecuente. Su diagnóstico se establece como un hallazgo incidental o ante la presencia de síntomas respiratorios y/o digestivos inespecíficos, así como sus complicaciones. El tratamiento es quirúrgico dado la posibilidad de complicaciones. Presentamos el caso de un paciente portador de una hernia de Morgagni sintomática, en el cual realizamos una hernioplastia laparoscópica.

**Palabras clave:** Hernia de Morgagni, laparoscopia.

### ABSTRACT

The Morgagni hernia corresponds to a rare congenital defect of the diaphragm. Its diagnosis is established as an incidental finding or in the presence of non-specific respiratory and / or digestive symptoms, as well as its complications. The treatment is surgical given the possibility of complications. We present the case of a patient with a symptomatic Morgagni hernia, in which we performed a laparoscopic hernioplasty.

**Keywords:** Morgagni hernia, laparoscopic.

### INTRODUCCIÓN

Las hernias diafragmáticas representan el 8% de las malformaciones congénitas. La incidencia actual oscila entre 1,9 y 2,3 por cada 10.000 nacimientos. La hernia de Morgagni es infrecuente, constituyendo el 2% al 4% de todas las hernias diafragmáticas congénitas siendo de etiología parcialmente conocida<sup>(1)</sup>.

Generalmente es asintomática en el paciente adulto. En ocasiones puede presentar síntomas respiratorios, dolor torácico o síntomas gastrointestinales inespecíficos. Su diagnóstico generalmente es incidental mediante radiografía de tórax. Su confirmación se realiza mediante colon por enema o tomografía computada<sup>(2)</sup>.

El tratamiento es quirúrgico tanto en las formas asintomáticas

como sintomáticas. El abordaje por vía torácica o abdominal puede ser videotorascópico o videolaparoscópico con o sin utilización de una malla<sup>(3)</sup>.

### CASO CLÍNICO

Paciente de 67 años, sexo masculino que consultó por tos de larga data. En radiografía de tórax presenta imagen compatible con hernia diafragmática (**Figura 1**). La tomografía computada toraco-abdominal informó migración de colon transverso hacia el tórax a través de defecto diafragmático anterior. Estudio contrastado de colon por enema certifica migración intra torácica de colon transverso (**Figura 2**).

Se decide la intervención quirúrgica electiva por abordaje laparoscópico abdominal. Se realiza hernioplastia con malla de polipropileno y resección del saco herniario (**Figura 3**).

La paciente presenta buena evolución no presentando recidiva herniaria a los 3 años de seguimiento.

### DISCUSIÓN Y CONCLUSIONES

El tratamiento de la hernia de Morgagni es quirúrgico dado las probabilidades de complicaciones. El abordaje puede ser laparoscópico o laparotómico, siendo incierto los porcentajes de recurrencia con cada uno de ellos. Este último se prefiere frente a la presencia de complicaciones<sup>(4)</sup>.

En nuestro paciente optamos por el abordaje laparoscópico abdominal dado que existen trabajos que reportan igual incidencia de recurrencia con menos complicaciones postoperatorias y alta precoz<sup>(5)</sup>.


Existe controversia si el abordaje debe ser torácico o abdominal. Un abordaje transtorácico permite una mejor exposición

\* Cirujano general. Clínica Quirúrgica 3. Hospital Maciel. Región Norte. Hospital Regional Salto, Salto, Uruguay.

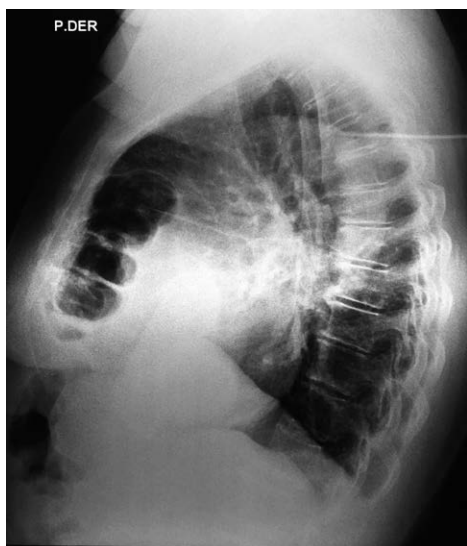\*\* Prof. Clínica Quirúrgica 3. Hospital Maciel. Universidad de la República. Facultad de Medicina. Montevideo, Uruguay. Departamento de Cirugía, Hospital Regional Salto, Salto-Uruguay. Clínica Quirúrgica 3, Hospital Maciel, Montevideo, Uruguay. ORCID <https://orcid.org/0000-0003-3916-9201>.

**Correspondencia:** Dr. Gonzalo Perrone. Correo electrónico: gonpedr@hotmail.com. Código postal 50000.

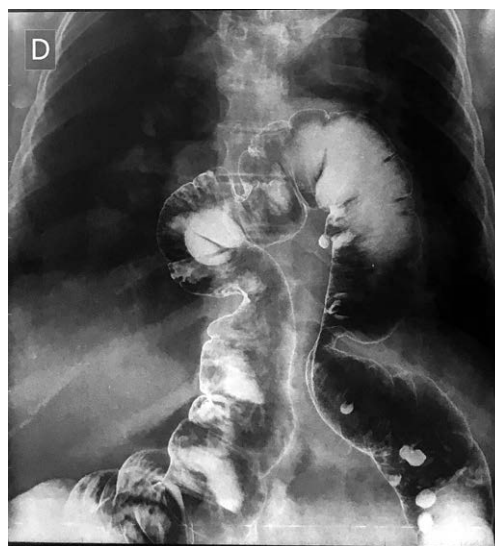Recibido 09 diciembre 2019 - Aceptado: 15 enero 2020

 Este es un artículo publicado en acceso abierto bajo una licencia Creative Commons





**Figura 1:** Radiografía de tórax. Área hiperclara, retro esternal sugestiva de contenido intestinal.



**Figura 2:** Estudio contrastado de colon por enema. Migración torácica de colon transverso.

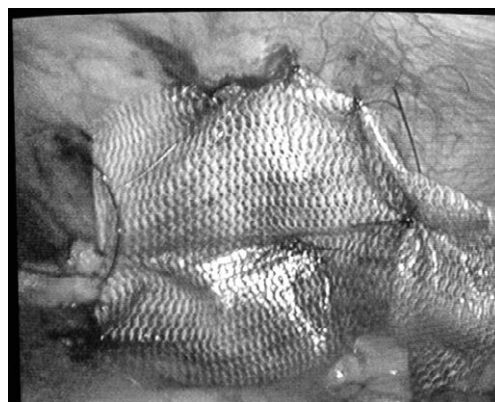
herniaria en los defectos grandes con sospecha de adherencias a estructuras mediastínicas. Las desventajas incluyen la mayor morbimortalidad posoperatoria<sup>(6)</sup>.

La reparación simple con suturas no absorbibles en defectos pequeños, o el uso de mallas en defectos mayores son opciones válidas. El objetivo principal es lograr una reparación libre de tensión. En ocasiones la ausencia de borde anterior dificulta técnicamente el cierre. En este caso se propone la sutura intracorpórea del borde posterior a los músculos de la pared abdominal, o sutura extraabdominal del borde posterior hasta el espesor total de la pared abdominal<sup>(7)</sup>.

Los materiales compuestos de malla cubierta, han reducido la probabilidad de formación de fistulas y adherencias en el sector abdominal, aunque el riesgo persiste en el sector torácico. Algunos autores apoyan la idea de que, en el contexto de una hernia grande es la única opción de reparación si bien hay series que reportan la reparación con éxito sin el uso de mallas y sin recurrencia documentada<sup>(8)</sup>.

No existe un fuerte nivel de evidencia con respecto a táctica a realizar ya que no existen trabajos que comparen los resultados de la rafia o la plastia por lo cual pensamos que esto está sujeto a discusión.

La resección del saco es un procedimiento controvertido.



**Figura 3:** Hernioplastia con malla de polipropileno y fijación con puntos separados.

Algunos autores reportan complicaciones como, neumopericardio, neumomediastino masivo, y lesiones pulmonares. Otros refieren que su resección puede disminuir el riesgo de recurrencia herniaria y formación de seroma. En general los cirujanos prefieren no resecar el saco ya que es escasa la evidencia a favor de una disminución en la recurrencia futura. La escisión del saco también presenta aun considerables controversias<sup>(9)</sup>.

#### REFERENCIAS BIBLIOGRÁFICAS

- 1- Friedmacher F, Pakarinen M, Rintala R. Congenital diaphragmatic hernia: a scientometric analysis of the global research activity and collaborative networks. *Pediatr Surg Int.* 2018;34(9):907-17.
- 2- Aghajanzadeh M, Khadem S, Khajeh Jahromi S, Gorabi H, Ebrahimi H, Maafi A. Clinical presentation and operative repair of Morgagni hernia. *Interact Cardiovasc Thorac Surg.* 2012;15(4):608-11.
- 3- Sanford Z, Weltz A, Brown J, Shockcor N, Wu N, Park A. Morgagni Hernia Repair: A Review. *Surg Innov.* 2018;25(4):389-99.
- 4- Tărcoveanu E, Georgescu Ş, Vasilescu A, Andronic D, Dănilă N, Lupaşcu C et al. Laparoscopic Management in Morgagni Hernia - Short Series and Review of Literature. *Chirurgia.* 2018;113(4):551.
- 5- Young M, Saddoughi S, Aho J, Harmsen W, Allen M, Blackmon S et al. Comparison of Laparoscopic Versus Open Surgical Management of Morgagni Hernia. *Ann Thorac Surg.* 2019;107(1):257-61.
- 6- Elfiky A, Daneshvar D, Krzyzak M. Adult Onset Morgagni Hernia: Medical vs. Surgical Management. *Cureus.* 2019; 11(5): 4626-31. DOI 10.7759/cureus.4626.
- 7- Costa Almeida C, Carço T, Nogueira O, Infuli A. Laparoscopic repair of a Morgagni hernia with extra-abdominal transfascial sutures. *BMJ Case Reports.* 2019;12(1):e227600.
- 8- Ağalar C, Atila K, Arslan NC, Derici ZS, Bora S. Adult morgagni hernia: A single-center experience of five cases and a review of literature. *Turk J Surg.* 2018;33 (11):1-4.
- 9- Arevalo G, Harris K, Sadiq A, Calin M, Nasir B, Singh K. Repair of Morgagni Hernia in Adults with Primary Closure and Mesh Placement: First Robotic Experience. *J Laparoendosc Adv Surg Tech A.* 2017;27(5):529-32.

# Reconstrucción con colgajo de trapecio: una alternativa para coberturas difíciles

## *Reconstruction with trapezia flap: alternative for difficult coverage*

*Jose Sandoval<sup>1</sup>, Rodrigo Hamuy<sup>1,2</sup>, Elvio Méndez<sup>1</sup>, Celso Aldana*

### RESUMEN

La reconstrucción en cabeza y cuello secundarios a resección tumoral o trauma son un desafío para el cirujano reconstructivo. Actualmente los colgajos libres son usados para la reconstrucción de defectos complejos dejando a los colgajos locales como segunda opción, sin embargo, no siempre se dispone de las condiciones ideales. Presentamos el caso de un paciente adulto con pérdida de sustancia en región auriculomastoidea izquierda y su reconstrucción con colgajo de trapecio.

**Palabras clave:** colgajo de trapecio, colgajos regionales.

### ABSTRACT

Head and neck reconstruction secondary to tumor resection or trauma are a challenge for the reconstructive surgeon. Currently free flaps are used for the reconstruction of complex defects leaving local flaps as a second option, however, ideal conditions are not always available. We present the case of an adult patient with loss of substance in the left aurilomastoid region and its reconstruction with a trapezius flap.

**Keywords:** trapezium flap, regional flaps.

### INTRODUCCIÓN

El colgajo fasciomusculo cutáneo de trapecio extendido, basado en la arteria dorsal escapular, puede ser una buena opción de reconstrucción para la cabeza y el cuello. La utilización de este colgajo no predispone a secuelas funcionales del hombro.

### REPORTE DE CASO

El paciente se presentó a nuestro consultorio con antecedente 5 años de evolución de lesión en piel que inició en pabellón auricular, con extensión posterior a toda la oreja izquierda y al conducto auditivo externo e interno, cuya biopsia indicaba carcinoma escamoso pobremente diferenciado, al examen físico no se palpaban ganglios y la TAC no informaba secundarismo ni ganglios cervicales afectados, fue sometida a exéresis amplia con margen de seguridad de 1cm y se decidió diferir la reconstrucción una vez asegurado los márgenes libres (*Figura 1*).

En el postoperatorio, delimitamos los bordes del músculo trapecio utilizando como puntos de referencia la protuberan-

cia superior occipital en el límite craneal, el borde medial de la escápula en su límite lateral, las apófisis espinosas en su límite medial y las apófisis espinosas de T8 a T12 en su borde inferior. Se dibuja la isla cutánea sobre un área distal al borde inferior del músculo trapecio de 16 cm de largo por 7 cm de ancho. Con anestesia general colocamos al paciente en una posición de decúbito lateral derecho y dejamos el miembro superior ipsilateral sobre un dispositivo de sujeción (*Figura 2*).

La disección comienza en sentido caudo-craneal, en dirección al pedículo del colgajo, empezando con la elevación de la fascia adyacente del músculo dorsal ancho y evitando la disección muscular. Es importante incluir la fascia profunda, ya que posee los vasos que irrigan la piel de la isla cutánea. La disección continúa en sentido craneal. Cuando encontramos el borde inferior del músculo trapecio, debemos incluirlo en el colgajo, pero evitando la elevación del dorsal ancho y de los músculos romboidales a fin de preservar la función del hombro y evitar su caída. No debemos separar el músculo trapecio de sus inserciones en la escápula, acromion y clavícula.

El pedículo del colgajo emerge entre los músculos romboidales, medial al borde vertebral de la escápula. Realizamos una incisión en la piel hasta encontrar el área receptora. Finalmente, se cierra por planos el área donante y se deja un drenaje a presión negativa (*Figura 3*).

El postoperatorio transcurrió sin incidencias; el drenaje de la región receptora fue retirada a las 48 hs y la del donante fue retirada a los 5 días; finalmente el paciente fue dado de alta al 3° DPO.

### CONCLUSIONES


El colgajo de trapecio extendido basado en la arteria dorsal escapular es una opción apropiada y fiable para cubrir defectos de cabeza y cuello, especialmente en casos donde otras opciones reconstructivas ya han sido agotadas o cuando existen problemas de comorbilidad en el paciente que impiden procedimientos más invasivos, como puede ser el uso de colgajos libres.

1 Universidad Nacional de Asunción, Facultad de Ciencias Médicas, Hospital de Clínicas, Unidad de Cirugía Plástica Reconstructiva y Estética. San Lorenzo, Paraguay

2 Sociedad Paraguaya de Cirugía Plástica y Reconstructiva. Asunción, Paraguay

**Autor correspondiente:** Dr. José Sandoval, sandovalperez@hotmail.com

Recibido: 09 diciembre 2019 - Aceptado: 31 enero 2020

 Este es un artículo publicado en acceso abierto bajo una licencia Creative Commons

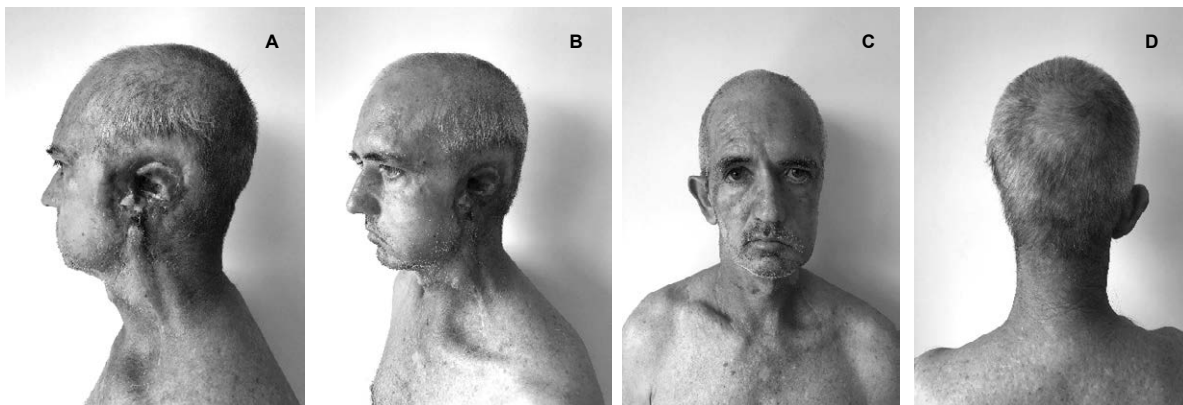


Figura 1: Pérdida de sustancia a nivel auriculotemporal lado izquierdo.

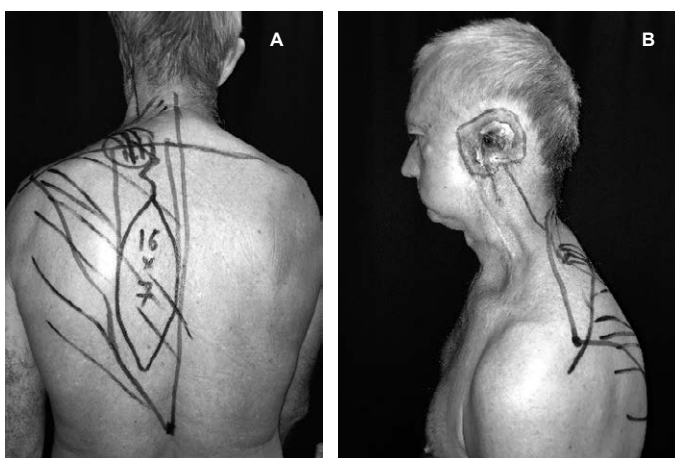


Figura 2: Marcación pre-operatoria.

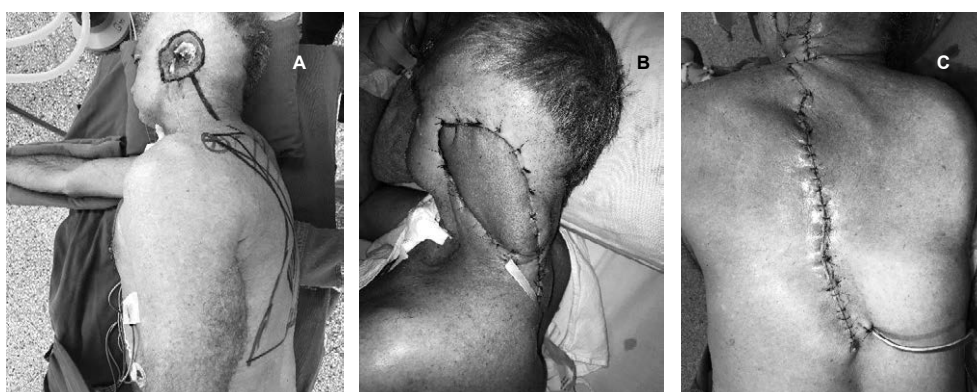


Figura 3: Post-operatorio inmediato.

#### REFERENCIAS BIBLIOGRÁFICAS

1. Baek, SM, Biller HF, Krespi YP, Lawson W. The lower trapezius island myocutaneous flap. *Surg. Annals of Plast. Surg.* 1980, 5 (2):108.
2. Urken ML, Naidu RK, Lawson W, Biller HF. The lower trapezius island musculocutaneous flap revisited. Report of 45 cases and a unifying concept of the vascular supply. *Arch. of Otolaryngology-- head & neck Surg.* 1991, 117 (5):502.

# REGLAMENTO PARA AUSPICIO DE ACTIVIDADES

## REGULATIONS FOR ENDORSEMENT OF EVENTS

Dr. Helmut A. Segovia Lohse  
Secretario General de la Sociedad Paraguaya de Cirugía  
hhaassll@gmail.com

### Señor Editor:

En el seno de la comisión directiva (CD) de la Sociedad Paraguaya de Cirugía (SOPACI), y debido a las múltiples solicitudes de auspicio de actividades recibidas en los últimos años, teniendo en cuenta el estatuto de la SOPACI

*Art. 4. La SOPACI perseguirá los siguientes fines: a) promover el conocimiento de las artes y ciencias quirúrgicas en su más alto nivel, mediante la organización de congresos y eventos científicos, nacionales e internacionales, y cursos para postgraduados; b) fomentar las relaciones con sociedades y centros análogos nacionales para el mejor cumplimiento de estos fines; (...) g) velar por el ejercicio de la cirugía conforme a los cánones éticos, morales y deontológicos de la ciencia médica (...)*1

*Art. 39: Son prerrogativas y obligaciones de la CD: (...) n) conferir y recovar poderes y mandatos especiales.* 1

Y con el deseo de dar mayor rigor científico a las actividades organizadas por distintas entidades, se planteó la necesidad de tener un Reglamento para Auspicio de Actividades, así como lo tienen otras sociedades.<sup>2</sup>

El citado reglamento fue solicitado por CD de la SOPACI en sesión (22 de agosto de 2017). Posteriormente el borrador puesto a consideración (12 de setiembre de 2017), aprobado con modificaciones (24 de octubre de 2017) y autorizado para su publicación (28 de noviembre de 2017), según consta en actas) a fin de entrar en vigor a partir de febrero de 2018.

A continuación se presenta el Reglamento de Auspicio para las Actividades. (Versión 2, oct-2018)

### Reglamento de Auspicio para las Actividades

#### I. Del Auspicio

**Art. 1.** El auspicio es el aval que la Sociedad Paraguaya de Cirugía (SOPACI) brinda a una actividad desarrollada por terceros, lo cual implica reconocer el nivel académico o científico, el beneficio a la comunidad o a los miembros de la SOPACI.

**Art. 2.** Podrán auspicarse todas aquellas actividades científicas que promuevan la capacitación, formación, investigación y proyectos relacionados con áreas de la cirugía o sus subespecialidades o especialidades afines, en la que el miembro de la SOPACI tenga o pueda tener participación activa.

**Art. 3.** Podrán recibir el auspicio de la SOPACI las siguientes actividades científicas:

- a) Congresos, reuniones, cursos, simposios y jornadas, cuyos contenidos estén relacionados con la cirugía, subespecialidades o especialidades afines.
- b) Proyectos de investigación.
- c) Libros y monografías.
- d) Documentos de consenso y guías diagnóstico terapéuticas.
- e) Cualquier otra actividad científica de interés para la cirugía.

#### II. Solicitud de Auspicio

**Art. 4.** La solicitud de auspicio será remitida al presidente de la SOPACI con 30 días de antelación a la realización de la actividad.

**Art. 5.** El coordinador (o responsable científico) de la actividad deberá ser miembro activo ovitalicio de la SOPACI, o miembro activo de la sociedad científica que

lo nuclea. Los disertantes deberán ser preferentemente miembros de la SOPACI o sociedades nacionales afines, o profesionales nacionales o extranjeros con antecedentes reconocidos en la especialidad.

### III. Requisitos

**Art. 6.** En la nota de solicitud de auspicio deberán constar los siguientes datos:

- a) Denominación de la actividad.
- b) Lugar de realización y cronograma de actividades, especificando la cantidad de horas cátedra, además de teoría y práctica si lo hubiere.
- c) Objetivos que se esperan lograr en los destinatarios o participantes.
- d) Programa final o preliminar a ser desarrollado.
- e) Listado de organizadores y de los disertantes, con breve curriculum.
- f) Destinatarios.
- g) Modalidad de inscripción y aranceles.
- h) Indicar si se otorga certificado y si requiere de evaluación final.
- i) Declaración de cualquier conflicto de intereses de los participantes y temas a exponer.

**Art. 7.** Las actividades a ser auspiciadas no podrán coincidir en fechas con las actividades oficiales de la SOPACI.

### IV. Aprobación

**Art. 8.** La SOPACI otorgará su auspicio a todas aquellas actividades que, a juicio de la Comisión Directiva y previo dictamen de los secretarios general y científico, cumplan con las condiciones y requisitos establecidos en la presente reglamentación. Para la aprobación será necesaria la mayoría simple.

**Art. 9.** La SOPACI podrá rechazar o revocar el auspicio cuando:

- a) El objetivo principal sea la promoción comercial, o sean actividades con fines de lucro.
- b) Los objetivos de la actividad no respondan a los criterios del contenido.
- c) Cuando los organizadores o disertantes de la actividad no estén alineados con la política científica e institucional de la SOPACI.

**Art. 10.** En caso de que el auspicio haya sido revocado por causas justificadas, la entidad solicitante y sus organizadores, estarán inhabilitados durante los siguientes 2 años a volver a solicitar cualquier tipo de auspicio a la SOPACI. Además la Comisión Directiva remitirá un informe al Tribunal de Honor de la SOPACI u sociedad correspondiente.

### V. Derechos y obligaciones de los solicitantes

**Art. 11.** Los solicitantes serán responsables de todos los aspectos, incluido el científico, de las actividades a ser auspiciadas. Además deberán proporcionar información correcta en los requisitos, y cumplir con el desarrollo programado.

**Art. 12.** La concesión del auspicio da derecho a utilizar el logo de la SOPACI en la documentación o material de publicación. En su defecto se podría utilizar la frase “con el auspicio de la Sociedad Paraguaya de Cirugía”. Queda prohibido utilizar el logo o nombre de la SOPACI en cualquier material o documentación hasta que no haya sido comunicada oficialmente la concesión del auspicio.

**Art. 13.** La emisión de certificados o comprobantes de asistencia a la actividad auspiciada es exclusiva responsabilidad de los organizadores.

**Art. 14.** La SOPACI podrá promocionar las actividades auspiciadas en su página web, redes sociales u otros medios de comunicación.

### VI. Control de Actividades Auspiciadas

**Art. 15.** Al final de la actividad, los organizadores deberán remitir a la SOPACI un listado de los organizadores y participantes de la actividad auspiciada. La SOPACI llevará un registro de actividades auspiciadas a través del secretario científico.

**Art. 16.** La SOPACI se reserva el derecho de realizar controles de las actividades auspiciadas a fin de comprobar el cumplimiento de los requisitos y objetivos.

**Art. 17.** Siendo la SOPACI una entidad científica sin fines de lucro, se deja expresamente aclarado que el otorgamiento del auspicio no implica ningún beneficio económico para ninguna de las partes, ni responsabilidad laboral o comercial de ninguna índole respecto a proveedores y/o personal que el organizador pudiera contratar para la actividad.

---

#### Referencias

1. Sociedad Paraguaya de Cirugía. Estatutos Sociales. Asunción:2008
2. Palacios-Celi M, Moran-Ortiz J. Ordenando la política de auspicios académicos del Colegio Médico del Perú. Acta Méd. Peruana [Internet]. 2016 Abr; 33(2):157-158

# *Normas de admisión para la publicación de trabajos en “Cirugía paraguaya”*

**CIRUGÍA PARAGUAYA**, órgano oficial de la Sociedad Paraguaya de Cirugía, considerará para su publicación aquellos trabajos clínicos o experimentales relacionados con cualquier especialidad quirúrgica o de temas afines, y que traten de contribuir en la enseñanza, desenvolvimiento o integración nacional.

Todos los originales aceptados quedarán como propiedad de **CIRUGÍA PARAGUAYA**. Los diferentes artículos serán juzgados por el Comité Científico y el Comité Editorial de la Sociedad Paraguaya de Cirugía y su fallo será inapelable. La responsabilidad de los conceptos publicados será enteramente del o los autor (es).

## **INFORMACIONES GENERALES**

Los artículos presentados para publicaciones deberán ser inéditos, escritos a doble espacio en Word (97-2003), con letra Arial 12, separados, en formato de página tipo carta y debidamente numeradas. Las referencias, ilustraciones y tablas deberán estar numeradas en orden de aparición en el texto con números arábigos.

El autor deberá enviar una copia del trabajo a **secretaria@sopaci.org.py**, incluyendo figuras o ilustraciones al Editor de la Revista, acompañados de una carta del autor autorizando su publicación. Solamente serán aceptados para su publicación los artículos que obedecen los criterios establecidos y cuando las modificaciones solicitadas sean realizadas satisfactoriamente.

Las cartas al Editor deberán ser exclusivamente comentarios científicos relacionados a los artículos publicados en la revista **CIRUGÍA PARAGUAYA** y el **EDITOR** se reserva el derecho de publicarlas.

## **FORMA Y ESTILO**

Los artículos deberán ser concisos y en español. Las abreviaturas deben ser limitadas a los términos mencionados repetitivamente, y cuando no alteren el entendimiento del texto y deberán ser definidos a partir de su primera utilización en páginas separadas y en el siguiente orden:

- 1- Título – título corto.
- 2- Resumen y palabras claves.
- 3- Summary and Key Words (puntos 1 y 2 en inglés).
- 4- Introducción.
- 5- Material y método.
- 6- Resultados.
- 7- Discusión.
- 8- Referencias Bibliográficas.
- 9- Datos para correspondencia: datos completos del

autor principal, domicilio, teléfono, fax, otros.

- 10- Ilustraciones.
- 11- Figura y tablas.
- 12- Otros.

## **CATEGORÍA DE ARTÍCULOS**

- 1- **EDITORIALES:** Salvo excepciones, su redacción se hará por encargo del Comité Editorial o del editor de la revista **CIRUGÍA PARAGUAYA**, expresando las ideas personales o institucionales sobre un tema concreto de actualidad, que se refiera o no a un artículo que se publique en ese número de la Revista (máximo 6 páginas).
- 2- **ORIGINALES:** Publicación de investigaciones clínicas, experimentales o de técnicas quirúrgicas que permitan ampliar e emular el conocimiento sobre un problema quirúrgico, repetir las observaciones y juzgar sus conclusiones. Deberá estar constituido por: Resumen. Introducción. Material y Método. Discusión. Se recomienda referencias seleccionadas, limitándose al número de 20 (veinte). No exceder el máximo de 15 páginas.
- 3- **ARTICULOS DE REVISION:** Estudios retrospectivos o recapitulativos en los que se analicen informaciones ya publicadas sobre problemas quirúrgicos, completadas con aportaciones personales. No debe exceder las 20 páginas.
- 4- **CASE REPORT - RELATO DE CASOS O NOTAS CLÍNICAS:** Notas iniciales que contienen una o más informaciones nuevas, o casos clínicos infrecuentes o de interés como aporte para conocer el problema. Tendrá un máximo de 4 páginas.
- 5- **CARTAS AL EDITOR:** Publicaciones de objeciones o comentarios relativos a artículos publicados recientemente en la Revista, observaciones o experiencias que por su característica puedan ser resumidas en un breve texto (máximo 2 páginas). El Editor de la Revista no está obligado a publicar todas las cartas recibidas.

## **ORGANIZACIÓN DE ARTÍCULOS**

- 1- **PÁGINA- TÍTULO:** El título deberá ser claro, en español; conteniendo la máxima información con un mínimo de palabras, no deberá contener fórmulas, abreviaturas, o interrogaciones. Deberá ser acompañado del (os) nombre (s) completo del autor (es), seguido de sus títulos profesionales, direc-

ción de correspondencia y mail así como el nombre de la Institución de trabajo. Para los artículos originales el número de autores será un máximo de 10 (diez) y para las notas breves y reporte de casos un máximo de cinco.

- 2- **RESUMEN - SUMMARY:** Un resumen en español y en inglés deberán acompañar al trabajo, no excediendo 200 palabras. Este resumen debe estar estructura de la manera siguiente: objetivos, material y método así como resultados con su significancia estadística y conclusión. La traducción literal del resumen debe evitarse. Los resúmenes de artículos de revisión, casos clínicos y notas técnicas no tienen necesidad de ser estructurados. Sin embargo, sus resúmenes no deberán exceder 75 palabras.
- 3- **PALABRAS CLAVES - KEY WORDS:** Según indicaciones del Index Medicus (entre 3 a 5 palabras claves).
- 4- **INTRODUCCIÓN:** Deberá indicar objetivo del trabajo, la hipótesis formulada. El porqué del trabajo. Se recomienda evitar extensas revisiones bibliográficas, historia y bases anatómicas.
- 5- **MATERIAL Y MÉTODOS:** Caracterizando la investigación, experimento o trabajo realizado, tiempo de duración, tipo de serie o población estudiada y técnicas utilizadas, proporcionando detalles suficientes y siguiendo los principios éticos de la declaración de Helsinki de 1975.
- 6- **RESULTADOS:** Relatos de las observaciones efectuadas con el material y método empleado. Estos datos pueden expresarse en detalles en el texto o en forma de tablas y figuras.
- 7- **DISCUSIÓN:** El autor intentará ofrecer sus propias opiniones sobre el tema, destacando entre otros: significado y aplicación de los resultados, consideraciones sobre inconsistencia de la metodología y las razones de validez de los resultados; relación con publicaciones similares: similitudes y diferencias, indicaciones para futuras investigaciones.
- 8- **REFERENCIAS - BIBLIOGRAFÍA:** (Según **Normas de Vancouver**) serán numeradas por orden de aparición en el texto. Todas las citas bibliográficas serán mencionadas en el texto mediante su correspondiente número arábigo y no se mencionará ningún autor que no aparezca en dichas ci-

tas. Las referencias bibliográficas se presentarán de la forma que se expone en los siguientes ejemplos: Artículos de revistas e iniciales de todos los autores si son seis o menos. Siete o más, solo se exigirán los seis primeros, seguidos de la expresión et al.: Título del trabajo en idioma original; abreviatura del nombre de la Revista acorde a con la utilización por el Index Medicus; año de publicación, volumen y página primera y última del trabajo.

Libro y monografías: Autores, título de libro, o monografía, ciudad, editorial y año de publicación. Capítulos de libros: autores, títulos de capítulo en el idioma original, apellidos e iniciales del nombre del editor o editores, título del libro, ciudad de publicación, editorial, año de publicación, y página (primera y última del capítulo).

El número de citas bibliográficas es deseable que no sobrepase de 20 (veinte) para los artículos originales, 8 (ocho) para los casos clínicos y 5 (cinco) para las notas técnicas.

- 9- **FIGURAS:** Se considerará figuras las ilustraciones, fotografías, gráficos y esquemas. Las fotografías se seleccionarán cuidadosamente, procurando que sean de buena calidad. El autor deberá proporcionar el original en formato jpg de alta definición (300dpi). Las fotos serán publicadas en blanco y negro. Cuando se desee la publicación de fotografías en color, los gastos correrán a cargo del autor, que solicitará presupuesto a la editorial. El editor de la revista y el comité editorial se reservan el derecho de rechazar, previa información a los autores, aquellas fotografías que no reúnan la calidad necesaria para una buena reproducción. Cada figura deberá contar con un título explicativo.
- 10- **TABLAS:** Se presentarán en hojas e incluirán: a) numeración de la tabla, b) enunciado (título) y c) una sola tabla por hoja. Deberán ser claras y sin correcciones.

Los trabajos que no cumplan estrictamente estas condiciones serán devueltos a sus autores para que proceda a efectuar las modificaciones que les sean sugeridas por esta Revista.

La Redacción de **CIRUGÍA PARAGUAYA** se reserva el derecho de introducir modificaciones en los trabajos recibidos, sin alterar el sentido de los mismos, con el objeto de adaptarlos a las presentes normas de publicación.

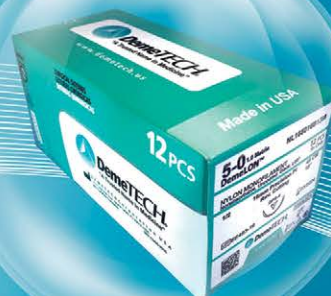

# DemeTECH®

“A Trusted Name in Medicine”

## SUTURAS QUIRÚRGICAS

DEMETECH Corporation USA



Representa y Distribuye:  
**DISTRIBUIDORA DE PRODUCTOS  
PARA MEDICINA S.R.L.**

[www.dpm.com.py](http://www.dpm.com.py)

Tel: 495 056 R.A. - Fax: 445 248

Dir: Milano 649 c/15 de Agosto